D2/65-g-11

398

THE EVAN BEDFORD
LIBRARY OF CARDIOLOGY

presented to the

ROYAL COLLEGE OF PHYSICIANS
OF LONDON

by

DR. EVAN BEDFORD, C.B.E., F.R.C.P.

MAY 1971

Digitized by the Internet Archive
in 2016

https://archive.org/details/b28034971

Cat
3179 398

Text-Bks
French

LA
DÉGÉNÉRESCENCE GRAISSEUSE
DU MYOCARDE

CONSIDÉRÉE COMME

Surcharge graisseuse de la Fibre cardiaque

PAR

Le Dr Louis GALLAVARDIN

Ancien Interne des Hôpitaux de Lyon
Lauréat de la Faculté de Médecine (Concours 1892-93 et 1893-94)
Préparateur du Cours de « Parasitologie et Bactériologie »
Moniteur des Travaux pratiques d'anatomie pathologique

PARIS
LIBRAIRIE J.-B. BAILLIÈRE & FILS
19, rue Hautefeuille, 19

1900

ROYAL COLLEGE OF PHYSICIANS
LIBRARY

CLASS	Oxford
ACCN.	38285
SOURCE	
DATE	24.VII.1972

CHAPITRE PREMIER

DÉFINITION

Au cours d'un de ses articles sur le cœur gras, Leyden fait remarquer, avec raison, qu'il y a peu d'expressions pathologiques dont le sens soit aussi vague et aussi dépourvu de précision, « si bien, dit-« il, que l'expression de dégénérescence graisseuse « du cœur a revêtu une sorte de caractère mythique « que chacun emploie avec un respect d'autant plus « grand qu'il n'a pas de sa signification exacte une « notion bien nette ». Et, de fait, la confusion est telle qu'il est à peu près impossible, sur le titre d'une publication ayant trait à cette question, de savoir si l'auteur va traiter de la surchage adipeuse du cœur ou de la dégénérescence graisseuse de la fibre myocardique, et la lecture est loin de lever toujours tous les doutes. Certains, même, vont jusqu'à figurer des cas de surchage adipeuse, comme des exemples de dégénérescence graisseuse aiguë du

myocarde (1). Ces deux états pathologiques du cœur, réunis si souvent indistinctement sous les mêmes concepts, sont cependant deux états radicalement distincts au point de vue anatomo-pathologique et il importe au début de cette étude, de rappeler leurs caractères différentiels.

On donne le nom de *surcharge adipeuse du cœur*, ou tout simplement de *surcharge graisseuse*, au dépôt de vésicules adipeuses dans les espaces conjonctifs du cœur. C'est un fait particulier, une détermination viscérale de la loi générale d'infiltration du tissu conjonctif par la graisse. Cette surcharge est physiologique lorsqu'elle est minime et limitée à certains points du cœur (bord droit, base des oreillettes, différents sillons) ; elle est pathologique lorsque la couche graisseuse acquiert des proportions considérables, envahit toute la surface du cœur et matelasse l'organe. De plus, le dépôt des vésicules adipeuses se produit dans le tissu conjonctif du myocarde et progresse entre les différents faisceaux musculaires. Cette pénétration de la paroi musculaire cardiaque, s'accompagne souvent de l'apparition de lobules adipeux jusqu'au dessous de la séreuse endocardique ; on les voit alors faire une saillie légère à ce niveau, sous

(1) J. Milner Fothergill. Fatty degeneration of the heart. *Edimburgh Medical Journal*, 1886, p. 385. Sur une planche il indique les vésicules adipeuses comme étant les fibres cardiaques complètement dégénérées et les fibres cardiaques saines comme des éléments musculaires néoformés. La figure est tirée de Rindfleisch.

forme de petits pelotons jaunâtres. Mais, dans tous ces cas, c'est le tissu conjonctif sous-péricardique, intra-myocardique ou sous-endocardique qui est le siège du dépôt des vésicules adipeuses et l'élément noble, la fibre musculaire, est respectée.

La *dégénérescence graisseuse du myocarde* consiste, au contraire, en une transformation graisseuse de la fibre musculaire. C'est à son intérieur que l'on voit se déposer les granulations graisseuses et le tissu conjonctif persiste absolument normal, sans aucune surcharge en vésicules adipeuses (1).

Ce terme de « dégénérescence graisseuse du myo-

(1) Nous donnons les principaux synonymes de ces deux termes rencontrés par nous dans la lecture des auteurs français ou étrangers.

Surcharge adipeuse : surcharge graisseuse, adipose interstitielle, hypertrophie graisseuse, infiltration graisseuse, obésité du cœur, cœur gras ; — cor adiposum, polysarcia, lipomatosis cordis, cordis adipositas ; — fatty grouth ; — Fettwucherung, Fettumlagerung, Fettumwaschung, Fettherz, Fettleibigkeit, Fettdurchwandlung des Herzens.

Dégénérescence graisseuse du myocarde : degeneratio adipositas ; Fettentartung des Herzens ; Fettmetamorphose des Herzfleisches ; fettige Degeneration des Herzens.

Windscheid (*De cordis adiposa degeneratione*. Dissert. inaug. Gryphiæ, 1855) avait proposé, pour les deux altérations réunies, le nom de *metamorphosis adipositas* ; nous rejetons ce terme comme propre à amener la confusion et, avec lui, celui de dégénérescence graisseuse du cœur, appliqué par les auteurs, tantôt à l'une, tantôt à l'autre des altérations précitées, et même, par certains médecins, aux dépôts athéromateux (formés de cristaux d'acide gras) qui siègent si souvent à la surface des lames valvulaires mitrales ou aortiques.

carde » nous paraissant avoir une signification très précise et désignant nettement aux yeux de tous la lésion que nous allons décrire, c'est de lui que nous nous servirons au courant de cette étude. Nous pensons qu'il est préférable de procéder ainsi, afin d'éviter dans les termes une confusion qui ne manquerait pas de se glisser aussi dans les faits et les idées ; c'est seulement dans notre dernier chapitre, le chapitre de pathogénie, que nous aurons à nous demander si cette expression est réellement bien appropriée à la lésion qu'elle signifie et si cette lésion elle-même ne peut pas recevoir une interprétation autre que celle qui lui est communément attribuée. On voudra bien nous faire crédit jusqu'à ce dernier chapitre et de toute cette discussion et de la justification du titre imprimé en tête de cette étude.

On a voulu faire remonter bien loin la distinction faite entre ces deux lésions, à Morgagni notamment; en réalité, elle date de ce siècle. Laennec et Corvisart l'énoncèrent les premiers. Laennec (1) la définit « l'infiltration de la substance musculaire par une « matière qui présente toutes les propriétés physiques « et chimiques de la graisse ». Il semble donc qu'il ait nettement connu cette lésion ; et pourtant, il est permis d'en douter lorsqu'on poursuit la lecture de son texte car il ajoute, « qu'il ne l'a rencontrée que dans « une très petite partie de l'organe, vers la pointe, « qu'elle paraît procéder de dehors en dedans et que

(1) Laennec. — Traité de l'auscultation médiate. Altérations graisseuses du cœur.

« dans les points de la périphérie où elle est le plus « avancée, elle donne au muscle une couleur et une « consistance qui le rendent semblable à la graisse de « la périphérie ». Donc s'il a entrevu l'existence de la lésion de la fibre musculaire, il est peu probable qu'il l'ait réellement constatée ; c'était une extension à la fibre musculaire cardiaque des lésions graisseuses constatées sur les muscles striés volontaires par Haller et Vicq d'Azir (1).

C'est à Rokitansky (2) que semble revenir l'individualisation nette de cette lésion basée enfin sur des constatations microscopiques précises (1842). Cette

(1) On ne doit pas non plus, au point de vue de la lésion qui nous occupe, accorder grande créance aux nombreux travaux parus en Angleterre, avant 1840, sur la dégénérescence graisseuse du cœur. Tous ont surtout en vue les symptômes cliniques présentés par les malades et sont basés sur des constatations anatomiques insuffisantes. Parmi les principaux nous citerons :

Duncan. — *Edimburgh med. and surg. Journal*, 1816.
Cheyne. — *Dublin Hosp. Rep.*, 1818, II, p. 217.
Adams. — *Dublin Hosp. Rep.*, 1827, IV.
Townsend. — *Dublin Journ.*, 1832, I, p. 165.
Smith. — *Idem*, 1838, IX, p. 411.
Elliotson. — *Lect. on med.*, 1839, p. 36.
Williams : *The pathol. and. diagn. of the diseases of the heart*, 1840, p. 279. Même le chapitre du livre de Stokes sur la dégénérescence graisseuse du cœur, si remarquable cependant à d'autres points de vue, manque totalement de précision anatomique et la lésion graisseuse de la fibre ne peut être affirmée dans aucune de ses observations.

(2) Rokitansky. — *Handb. d. path. anat.*, III, p. 462.

distinction fut ensuite vérifiée et précisée encore par les pathologistes anglais Peacock (1844), Paget, Ormerod, Quain, Benett, Latham etc (1).

Dans la suite elle eut des fortunes diverses ; pour Stokes, par exemple, il n'existerait pas une distinction bien nette entre ces deux variétés et il lui paraît probable que la première conduit à la seconde. L'importance de chacune d'elles a été exaltée suivant les besoins de la cause par les différents auteurs; pour les uns, dont Leyden, la surcharge graisseuse seule est un processus morbide défini, a une individualité propre tandis que pour les autres seule la dégénérescence de la fibre a quelque importance en pathologie cardiaque.

Dans cette étude, nous nous occuperons seulement de la dégénérescence graisseuse du myocarde, nous réservant, du reste, d'étudier en temps voulu la question de ses rapports ou de sa coexistence avec la surcharge adipeuse.

Nous ne présenterons pas de cette affection une étude historique complète, car, outre qu'elle se prête mal à des divisions nettes et conduirait plus à une énumération de travaux qu'à une vue d'ensemble, ferait double emploi avec les notions bibliographiques que nous développerons aux différents chapitres. Nous dirons seulement qu'elle a été étudiée avec soin surtout à l'étranger, d'abord en Angleterre par Ormerod et Quain, puis en Allemagne,

(1) Peacock — *Monthly Journal*, 1884.
Paget. — *Med. Gaz.*, 1847, II.

par Wagner, Virchow, et plus récemment par Gœbel, Krehl, Ribbert.

En France, cette question a été peu étudiée, ainsi que nous le montrerons par la suite; la plupart des auteurs insistent à l'envi sur les circonstances étiologiques et l'anatomie pathologique est presque complètement laissée dans l'ombre. Au reste, on s'entend peu même sur la fréquence de la lésion. Certains, comme MM. Cornil et Ranvier, Lancereaux, Potain et Rendu, la considèrent comme assez commune, les autres, et c'est là l'opinion la plus récente, l'estiment au contraire, comme extrêmement rare. Parmi ces derniers, nous citerons seulement Letulle et M. le professeur Renaut.

Letulle (1), en 1897, s'exprime ainsi: « La dégénérescence graisseuse des cellules myocardiques, constitue une lésion exceptionnelle au cours des maladies aiguës.. Même à la suite de l'injection streptococcique puerpérale (où j'ai pu l'observer plusieurs fois), après les ictères graves, infectieux ou toxiques, comme après la plupart des autres maladies infectieuses, la dégénérescence graisseuse des faisceaux cardiaques est extrêmement rare. Nous verrons qu'il en est de même pour les différentes cachexies chroniques. Parfois, cependant, on pourra rencontrer au-dessous d'un foyer de péricardite aiguë ou d'endocardite aiguë quelques cellules musculaires en voie de dégé-

(1) Letulle. — Anatomie pathologique : cœur, vaisseaux, poumons, 1897, Paris, p. 48 et 54.

« nérescence graisseuse, néanmoins cette lésion « constitue la grande exception. » Et plus loin : « La dégénérescence la plus commune de toutes, « celle qui est décrite par tous les auteurs comme « la lésion chronique par excellence, est la dégé- « nérescence graisseuse. Il y a quelques années « encore, les cliniciens, les anatomo-pathologistes « détaillaient à l'envi les aspects, les symptômes « et le pronostic de cette affection organique du « cœur. Or, il me semble que les uns et les autres « commettaient une erreur, aujourd'hui manifeste, « dont nous aurons à expliquer les origines et les « causes quaud nous étudierons la surcharge grais- « seuse du cœur. Pour nous résumer, voici la ques- « tion. Lorsque l'on cherche, comme je l'ai fait « depuis 14 ans, sans idée préconçue, la dégéné- « rescence graisseuse des fibres musculaires du « cœur dans toutes les cardiopathies chroniques, « on ne la trouve que très rarement. Parfois, au « contact d'une plaque d'endocardite chronique, « ou au-dessous d'une adhérence péricardique, ou « bien sur les bords d'une rupture du cœur, il est « donné d'observer des cellules musculaires mortes « ou encore énuclées, envahies par une infiltra- « tion de graisse. Ces lésions discrètes n'ont rien « à voir avec la maladie décrite sous le nom de « dégénérescence graisseuse du cœur, elles font « régulièrement défaut dans les cardiopathies chro- « niques valvulaires ou non. Sauf quelques obser- « vations d'infarctus thrombosique du myocarde « par athérome des coronaires et certains faits de

« myocardite infectieuse, sauf surtout le cas d'into-
« xications suraiguës (phosphorisme, arsenicisme,
« puerpérisme, ictéres graves), *la dégénérescence*
« *graisseuse des cellules musculaires du cœur cons-*
« *titue une rareté exceptionnelle.* »

M. le professeur Renaut (1) s'exprime à peu près de même: « Je terminerai ce chapitre d'anatomie « pathologique par une dernière observation: c'est « qu'en tout ce qui a été dit sur le sujet et qui expose « ce que j'ai vu ou vérifié par les méthodes exactes, « minutieuses et précises empruntées à l'histologie « normale, il n'a plus été pour ainsi dire question de « cette « dégénérescence graisseuse », de cette « stéa- « tose » de la fibre musculaire cardiaque qui, il y a « quelques années, constituait le plus clair des « lésions relevées par les protocoles d'autopsie dès « qu'il s'agissait de spécifier et d'affirmer des lésions « myocarditiques quelconques. C'est qu'en effet, « rien n'est plus rare que la dégénérescence grais- « seuse vraie ainsi que nous l'annoncions, Landouzy « et moi, dès 1877 et que le répétait Romberg en « 1891. On a tout pris pour de la dégénérescence « graisseuse des cellules musculaires cardiaques : « surcharge pigmentaire, vacuoles grandes ou peti- « tes, gouttes protéiques résultant de l'expression du « protoplasma; tout ce qui, au sein de la substance « propre ou autour du noyau d'une cellule cardiaque, « brille sous forme de grains ou de bulles avec une

(1) Renaut. — Des myocardites aiguës (Rapport au Congrès de Lille, 1899, p. 59 du tirage à part).

« réfringence particulière, a été attribué à des granu-
« lations graisseuses qui en réalité n'existent pas. Il
« convenait de signaler encore une fois cette cause
« d'erreur aux cliniciens et d'affirmer qu'en dehors
« de certains cas particuliers, tels que la stéatose
« phosphorée ou oxycarbonique, ou hors des plans de
« fibres cardiaques immédiatement adjacentes au
« péricarde ou plus rarement à l'endocarde vivement
« enflammés, *la dégénérescence graisseuse vraie des*
« *fibres musculaires cardiaques est une exception*,
« même dans les myocardes hypertrophiés et deve-
« nus asthéniques ».

Nous avons tenu à citer tout au long ces deux extraits pour montrer combien le dissentiment était profond entre les anatomo-pathologistes français et les auteurs étrangers qui semblent considérer, au contraire, cette lésion comme fréquente et ordinaire. C'est la constatation de ce dissentiment qui a porté notre maître, M. le professeur R. Tripier, à nous conseiller l'étude de cette question comme sujet de notre thèse. En tête de ce travail, nous nous faisons un devoir de le remercier des conseils qu'il nous a constamment donnés au cours de nos recherches et de la bienveillance qu'il a bien voulu nous témoigner.

CHAPITRE II

PROCÉDÉS D'ÉTUDE

De quelle façon et par quels moyens peut-on reconnaître qu'un myocarde est atteint de dégénérescence graisseuse ? Nous allons voir, qu'outre l'examen microscopique qui paraît, de prime abord, la seule méthode précise d'investigation, il faut compter avec deux autres procédés d'étude : l'examen macroscopique de l'organe et l'analyse chimique de la substance myocardique. Reste à voir quelle est la valeur de ces différents procédés, les conditions dans lesquelles ils sont applicables, leurs avantages réciproques.

I. — **Examen macroscopique**.

Affirmer, après examen sur la table d'amphithâtre, avant toute dissociation et sans l'aide d'aucun examen microscopique, qu'un myocarde est atteint de

dégénérescence graisseuse, est un fait qui provoque toujours quelque scandale chez ceux qui se piquent d'une certaine précision dans la détermination des lésions myocardiques. Et, en effet, l'incrédulité réveillée par une telle affirmation est de mise, de rigueur même, si l'examen macroscopique se borne à des constatations sans précision. Souvent, en effet, on se contente de dire que le myocarde apparaît mou, flasque, sans résistance, de teinte jaune sale ou feuille morte ; d'autres ajoutent que son tissu est friable, laisse pénétrer facilement le doigt, que le couteau se couvre en le sectionnant de gouttes de graisse et enfin, pensent entraîner la conviction en déclarant qu'il apparaît à la coupe terne, mat ou glacé et, pour tout dire, « manifestement graisseux ». Or, nous verrons plus loin, que ce sont là des altérations du myocarde qui relèvent, sans doute, de causes diverses (maladie terminale, hyperthermie, lésions myocardiques, putréfaction plus ou moins rapide), mais qui sont, le plus souvent, sans relation directe avec la dégénérescence graisseuse proprement dite.

Il existe cependant un signe macroscopique de la dégénérescence graisseuse du myocarde, et toute affirmation basée sur la constatation de ce signe paraît pleinement licite. C'est l'apparition sous la séreuse endocardique, sur les piliers et les parois internes des cavités cardiaques d'un tacheté, d'une bigarrure spéciale que nous ne pouvons faire que signaler ici et sur laquelle nous reviendrons longuement au chapitre de l'anatomie pathologique.

Disons de suite, que si l'existence de ce tacheté permet d'affirmer que les fibres myocardiques ont subi par place la dégénérescence graisseuse, la réciproque n'est pas vraie et que dans certains cas, les lésions graisseuses de la fibre ne s'accompagnant pas de l'apparition de ce dessin sous-endocardique spécial, l'examen microscopique reprend tous ses droits.

La connaissance d'un signe macroscopique de la dégénérescence graisseuse du myocarde, de constatation facile et de signification certaine, bien qu'à l'heure actuelle à peu près complètement inconnue en France, nous explique suffisamment qu'en Angleterre et qu'en Allemagne la notion de la dégénérescence graisseuse ait précédé la connaissance des autres lésions myocardiques de toute la distance qui sépare un examen macroscopique attentif d'une constatation microscopique fine et délicate et ait permis à ces auteurs étrangers des statistiques portant sur des centaines d'autopsies, qu'ils n'auraient pu avoir le loisir de baser sur des examens microscopiques précis.

Nous pouvons donc admettre en principe qu'un premier procédé d'étude de la dégénérescence graisseuse du myocarde consiste dans la constatation du tacheté sous-endocardique, dont nous préciserons plus tard les caractères. On ne pourra toutefois attacher de valeur à cette constatation que si elle est relatée en termes suffisamment précis, montrant bien qu'il n'y a pas eu erreur sur la chose et que les termes du protocole d'autopsie s'appliquent bien au tacheté en question. On pourra évidemment objecter que la

créance à attacher à cette expression de « tacheté sous-endocardique » rencontrée au cours d'une rédaction d'autopsie, sera subordonnée à la connaissance plus ou moins précise que l'auteur aura pu avoir de ce signe ; à cela nous répondrons simplement que c'est une objection qu'on peut faire à toutes les autres constatations macroscopiques (1).

II. — Examen microscopique.

L'examen microscopique du myocarde est évidemment le procédé de choix dans l'étude de la dégénérescence graisseuse de la fibre cardiaque, c'est une notion qu'il n'est pas besoin de développer. La constatation du tacheté sous-endocardique ne vaut que parce qu'elle supplée à cet examen microscopique en le rendant inutile. Dans une étude sur la dégénérescence graisseuse du myocarde, l'examen microscopique devra constamment venir en aide aux constatations macroscopiques, afin de les vérifier, de les préciser et de les compléter.

Cet examen microscopique sera indispensable dans certains cas pour s'assurer de la lésion du muscle ; nous avons vu, en effet, que si l'existence du tacheté

(1) Parmi les auteurs qui ont particulièrement mis à profit la constatation macroscopique du tacheté, nous citerons : Ormerod, Quain, Wagner qui l'ont employé concurremment avec l'examen microscopique ; Bernett qui l'a utilisé isolément. Disons toutefois que chez ce dernier sa constatation laisse souvent à désirer.

sous-endocardique était un signe certain de la stéatose de la fibre cardiaque, la réciproque n'était pas vraie, et que la dégénérescence graisseuse du muscle pouvait exister sans tacheté. Dans l'oreillette gauche, où, comme nous le verrons, ce signe fait toujours défaut, dans tous les cœurs où la séreuse interne présentera son aspect normal, ce sera donc à l'examen microscopique seul de décider de la présence ou de l'absence des altérations graisseuses.

Et, même lorsque l'on aura aperçu le tacheté sous-endocardique sur un pilier de la mitrale par exemple, l'examen microscopique sera encore *indispensable* pour renseigner sur l'étendue des lésions, pour voir voir si, hormis le pilier où l'altération est inscrite en caractères visibles, elle ne s'étend pas à l'ensemble de la cavité considérée ou dans les cavités adjacentes. Enfin, au lieu du tacheté lui-même, il sera *utile*, pour renseigner sur l'extension en profondeur de la lésion dans l'épaisseur du myocarde, sur le degré d'altération des fibres, sur l'état des fibres intermédiaires aux îlots les plus touchés et aussi, s'il en est besoin, sur les lésions concomitantes telles que les autres altérations des fibres myocardiques, la surcharge adipeuse, les altérations interstitielles.

L'examen microscopique devra évidemment être fait dans de certaines conditions et relaté en termes suffisamment précis. Trop souvent les auteurs ne mentionnent l'altération graisseuse de la fibre que d'une façon peu nette, prêtant à confusion ; ils parlent de désintégration graisseuse, de dégénérescence granulo-graisseuse sans autres détails et, comme dit

M. le professeur Renaut : « On a tout pris pour de la « graisse depuis le pigment jusqu'aux vacuoles intra- « cellulaires ». Quelques-uns sont, il est vrai, plus précis et parlent de granulations solubles dans l'éther, résistant, au contraire, à l'acide acétique, ce qui est une des réactions caractéristiques de la graisse. Mais le meilleur réactif, celui auquel on doit toujours avoir recours lorsqu'il s'agit de déterminer l'existence ou l'étendue d'une désintégration graisseuse, est certainement l'acide osmique. Or, les travaux sur la dégénérescence graisseuse du myocarde spécifiant nettement que les résultats en sont basés sur l'imprégnation osmique se comptent encore.

Au reste, au cours de nos recherches bibliographiques, nous n'avons pas cru devoir négliger systématiquement tous les travaux ou observations dans lesquels l'emploi de l'acide osmique n'était pas nettement mentionné, ni ceux même où l'examen microscopique n'était relaté qu'en termes très courts ; cette réserve excessive eût convenu pour une lésion rare, mais nous a semblé déplacée pour une lésion que nous croyons, en somme, assez fréquente (1).

(1) Le travail le plus complet, au point de vue des recherches microscopiques, paraît être celui de Gœbel, élève de Ribbert (Beitrag zur fettigen Degeneration des Herzens. *Centralblatt für die pathologische anatomie*, 1893). Il a fait l'examen microscopique de 58 cœurs. Ces examens ont porté sur des pièces fraîches presque toujours. « La fixation, le « durcissement à l'alcool, au sublimé, au Flemming, à l'acide « sulfo-picrique ou au Müller ne furent faits que pour « certaines pièces et seulement pour éclaircir quelques détails

III. — Examen chimique.

Afin de nous éviter d'y revenir plus tard, nous insisterons assez longuement sur cette méthode qu'on a voulu faire très précise et qui, au dire de ses promoteurs, aurait une valeur supérieure à celle de l'examen microscopique. Elle consiste essentiellement à doser la quantité de graisse dans le myocarde et à déduire du chiffre obtenu l'état de la fibre cardiaque.

Ces recherches chimiques ont été faites toutes

« donnés par l'examen frais ». Quant à savoir, si dans tous les cas l'imprégnation à l'acide osmique a été faite, impossible, car le nom de ce réactif n'est pas écrit une seule fois au cours de son long article. Au reste, il semble avoir des idées singulières sur certains points de technique. C'est ainsi que, page 717, il écrit : « Même dans les cœurs qui étaient totale-
« ment dégénérés et dont les coupes fraîches ne montraient
« plus rien de la structure normale, mais seulement gouttes de
« graisse sur gouttes de graisse, toute trace de la dégénéres-
« cence graisseuse disparaît après le passage dans les réactifs
« durcissants ordinaires, alcool et liquide de Müller. Je n'ose-
« rais pas, sur une préparation durcie, diagnostiquer avec cer-
« titude la dégénérescence graisseuse » ! Et, nous le répétons, c'est encore là, au point de vue microscopique, le travail le plus étudié que nous ayions trouvé sur la question. Quant aux observations publiées d'une façon isolée, il est bien rare que les examens microscopiques en soient relatés en termes suffisamment précis, à tel point que, le plus souvent, même dans ces cas, la description précise du tacheté prime les constatations histologiques.

par des savants allemands : Perls (1), Weber (2), Böttcher (3), von Hösslin (4), Krylow (5), Weyl et Aft (6), Krehl (7).

Elles reposent sur le principe suivant, que, dans la dégénérescence graisseuse du myocarde, la proportion de graisse augmente réellement dans la fibre, que cette graisse ait été apportée par le courant circulatoire ou apparaisse néoformée dans la fibre aux dépens de la substance contractile. Quelque évidentes que paraissent ces prémices, elles furent contestées au début. H. Weber fit l'analyse de deux cœurs ayant subi la dégénérescence graisseuse et de deux cœurs d'individus sains, morts accidentellement ; il trouva que la proportion de matières grasses était diminuée dans les cœurs ayant subi la dégénérescence graisseuse. Weber se garde, du reste, de tirer une conclusion générale de ce fait en apparence paradoxal. Il estime cependant que, dans la dégénéres-

(1) Perls. — *Handbuch der patholog.*, und *Centralblatt f. die Med. Wissench.*, 1883.

(2) H. Weber. — Zur Lehre von der fettigen Entartung des Herzens. *Virchow's Archiv.*, 1857, Band XII, 327.

(3) Bottcher. — *Virchow's Archiv* XIII.

(4) Von Hosslin. — *Deutsch. Arch. f. Klinische Medicin.*, XXXIII.

(5) Krylow. — Ueber fettige Degeneration des Herzmuskels, *Arch. f. pathol. Anatomie*, Bd 44, Heft 4.

(6) Weyl et Aft. — *Virchow's Archiv.* XCV.

(7) Krehl (Ludolf). — Ueber fettige Degeneration des Herzens. — *Deutsches Archiv. für die Klinisch. Med.*, 1893, Bd, 51 page 416-450.

cence graisseuse du myocarde, la graisse n'augmente pas dans la fibre, mais que cette fibre musculaire récèle, à l'état normal, des substances grasses plus ou moins alliées, combinées à d'autres substances et non visibles sous formes de granulations; la dégénérescence graisseuse ne ferait que mettre en liberté, sous forme de granulations, la graisse préexistante.

Ces données ne furent pas confirmées par les auteurs qui poursuivirent ces recherches. Tous ont trouvé une augmentation de la proportion de la graisse dans les cœurs dégénérés et tous admettent que la dégénérescence graisseuse consiste en un dépôt de graisse nouvelle dans la fibre. Le principe de la méthode est donc juste, reste à savoir si son application ne sera pas forcément entachée de causes d'erreur (1).

Au dire de Krehl qui a fait, sur ce point, le travail le plus considérable et exécuté l'analyse de 39 cœurs pathologiques, cette méthode serait bien supérieure à l'examen microscopique. L'investigation microscopique, dit il, est forcément inexacte, elle ne rensei-

(1) Lorsqu'on lit le mémoire de Weber et que l'on cherche à découvrir la raison du résultat paraxodal auquel il est arrivé, on ne la trouve ni dans la nature des cœurs dégénérés qui présentaient sur les piliers « ein geflecktes Aussehen » et de la dégénérescence des fibres à l'examen microscopique, ni dans l'état des cœurs choisis comme normaux, mais elle réside peut-être dans ce fait qu'il prenait pour ses analyses chimiques indifféremment la paroi du ventricule droit et du ventricule gauche. Or, la surcharge, si variable dans le ventricule droit a pu intervertir les résultats.

gne pas sur la quantité de graisse ni sur le degré d'intensité de la dégénérescence graisseuse, car, même si l'on examine plusieurs fragments, on n'examine toujours qu'une petite portion du cœur, et comme la dégénérescence graisseuse survient sous forme d'îlots, on ne peut étendre aux autres parties les résultats obtenus sur de petits fragments. Krehl compare le myocarde dégénéré à un lait dont on ne peut déterminer la quantité de graisse, ni par le simple aspect, ni par l'examen microscopique, mais seulement par l'analyse chimique.

La technique est la suivante :

Le cœur est pris dix ou seize heures après la mort et l'on prélève de nombreux fragments de la substance musculaire au niveau des piliers du ventricule droit, de la cloison interventriculaire et des parois du ventricule gauche. On a soin de ne prendre ni des oreillettes, ni des parois du ventricule droit, à cause de la surcharge interstitielle fréquente à ce niveau et, dans les parois du ventricule gauche, seulement les parties musculaires profondes en rejettant complètement la couche sous-jacente au péricarde dans une épaisseur de 3 millimètres. « Lorsqu'on opère ainsi, « dit Krehl, on est sûr de ne prendre aucune graisse « interstitielle, car de nombreux examens microscopiques nous ont appris qu'au niveau du ventricule gauche la graisse pénètre très peu dans « la profondeur de la couche musculaire, sauf au « niveau de quelques vaisseaux ».

80 à 100 grammes de muscle ainsi prélevés sont pesés dans une capsule de porcelaine et séchés jus-

qu'au poids constant. Le muscle desséché est pulvérisé et l'on vérifie de nouveau la proportion d'eau. Deux portions de 6 à 8 grammes de la substance musculaire ainsi traitée, sont épuisées par l'éther dans l'appareil de Soxhlet ; l'extrait éthéré est alors desséché jusqu'à poids constant, et l'on fixe ainsi la proportion de matières grasses. Mais ces matières grasses contiennent aussi des lécithines ; on dose le phosphore de l'extrait éthéré par une méthode assez compliquée ; on établit ainsi le poids des lécithines et l'on obtient du même coup, par soustraction, le poids des substances grasses. Quant aux matières colorantes, entraînées par l'éther, elles sont en proportion assez minime pour pouvoir être négligées.

Il établit alors, dans des tableaux, pour un cœur donné, la teneur du myocarde en eau, en parties solides et la proportion de matières grasses calculées par rapport à la substance fraîche ou sèche (1).

(1) Les tableaux de Krehl nous renseignent également sur un point intéressant, la teneur du myocarde en eau. Cette proportion est remarquablement fixe ; elle oscille seulement entre 78.6 et 80 3 o/o ; la moyenne sur les 39 cas examinés est de 79.5. Les autres auteurs s'étant occupés de ce point particulier donnent la même proportion : Salkowski : 79.8, Volkman : 79.3. Cette teneur en eau est comme on le voit très constante et les variations minimes ne dépendent ni du degré de la dégénérescence graisseuse, ni de l'état pathologique de l'organe. Il est même remarquable de voir la constance de ce chiffre dans des maladies qui s'accompagnent des plus grands troubles de la nutrition ou de la circulation. Cela prouve que même dans les affections à grands œdèmes

Dans un cœur normal, l'extrait éthéré varie entre 8,3 et 13, 4 °/₀ de la substance musculaire sèche. Dans ce chiffre, les lécithines entreraient pour 4,2 à 4,6 °/₀, et les graisses pour 5,8 à 9,2 °/₀. Des chiffres et des variations analogues avaient été obtenus par Böttcher, von Hösslin, Perls et von Bibra. Dans les divers états morbides, ces proportions sont très nettement modifiées ; l'extrait éthéré peut s'élever jusqu'à 22 à 25 °/₀ de la substance sèche dans l'empoisonnement par le phosphore ; 19 à 20 °/₀ dans les anémies intenses.

Il ne paraît pas douteux que cette investigation chimique puisse donner une moyenne de résultats exacts ; lorsque, comme dans l'empoisonnement phosphoré, la proportion de matières grasses double ou triple, on peut évidemment affirmer par elle la stéatose myocardique, et la meilleure preuve qu'on ne peut lui refuser toute valeur, c'est que les résultats obtenus par cette méthode convergent sensiblement avec ceux obtenus par les autres méthodes. Mais ce que l'on comprend difficilement, c'est que les auteurs qui l'ont employée aient préconisé son utilisation exclusive et l'aient déclarée supérieure à l'examen microscopique. C'était vouloir faire d'un procédé seulement curieux, et en quelque sorte adjuvant, une méthode exacte.

Les griefs qu'on pourrait invoquer contre cette méthode sont, cependant, nombreux. Elle a tout d'abord

il ne se fait pas de transsudations dans les espaces interstitiels du myocarde.

l'inconvénient de substituer à l'étude de la dégénérescence graisseuse du myocarde l'étude de cette altération dans le seul ventricule gauche et même uniquement dans ses couches internes. Par elle on ne peut rien apprendre des altérations des parois des oreillettes, ni même de celles du ventricule droit, et même au niveau du ventricule gauche, les altérations sous-péricardiques sont destinées à passer inaperçues. Dans cette cavité on ne peut avoir enfin aucune idée de la façon dont les lésions sont réparties, ni du mode de disposition des îlots.

Mais cette méthode d'investigation n'est pas seulement *insuffisante*, elle est *inexacte*, car la surcharge adipeuse du ventricule gauche doit très souvent troubler et altérer les résultats.

C'est à tort que Krehl estime qu'en ne prenant que la couche interne du ventricule gauche et les piliers on écarte cette cause d'erreur « des examens répétés « lui ayant montré, dit-il, que, dans le ventricule « gauche, la graisse pénètre très peu dans la profon- « deur ». Pour notre part, nous avons pu voir plusieurs fois sous l'endocarde du ventricule gauche et, notamment, tout près de l'angle unissant la paroi antérieure et la cloison interventriculaire, faire saillie de petits pelotons adipeux de la grosseur d'une tête d'épingle ; même dans les piliers du ventricule gauche la surcharge peut être très marquée et nous avons vu des coupes transversales de ces piliers imprégnées à l'acide osmique qui ne contenaient pas moins de 150 à 200 vésicules adipeuses sur une seule coupe. Ajoutons enfin que la détermination d'une dégéné-

rescence graisseuse de minime intensité devient impossible, étant donné l'écart existant entre des cœurs mêmes normaux, et que l'étude des lésions concomitantes scléreuses ou cellulaires est complètement délaissée.

On peut donc conclure que, si, dans certains cas, cette méthode chimique peut donner des résultats intéressants touchant la proportion des substances grasses et leur nature, en aucune façon elle ne doit être substituée aux méthodes précédentes, tant à cause du caractère incomplet de ses recherches, limitées au ventricule gauche, que de la viciation apportée à ses résultats par la surcharge interstitielle ou sous-endocardique.

. . . . . .

Dans nos recherches personnelles nous avons procédé de la façon suivante :

Nous avons examiné macroscopiquement un grand nombre de cœurs, au moins 5 à 600. Dans tous ces cœurs nous avons soigneusement inspecté l'endocarde des différentes cavités et retenu tous ceux, au nombre de 26, qui, présentaient le tacheté sous-endocardique caractéristique. Parmi ceux qui ne présentaient pas le tacheté, nous en avons rejeté la plupart ; nous en avons cependant conservé un grand nombre, soit à cause des lésions cardiaques existantes (péricardites, symphises, lésions valvulaires, hypertrophies, surcharge), soit à cause d'un aspect spécial du myocarde (flaccidité, couleur jaune pâle), ou, enfin, en vertu d'une notion étiologique dans laquelle nous tenions à vérifier

l'existence d'une dégénérescence graisseuse même sans tacheté. Nous avons ainsi réuni un total de 93 cœurs.

Après avoir noté, sur ces cœurs, la présence ou l'absence du tacheté, son aspect, sa répartition, la couleur du muscle, sa fermeté, le degré de perméabilité des coronaires que nous avons cathétérisées et incisées dans la plupart des cas, le degré d'hypertrophie, la surchage, etc., nous les avons tous soumis à l'examen microscopique.

Des fragments ont été prélevés, le plus souvent au niveau des quatre cavités, parfois seulement sur trois ou deux d'entre elles, mais, très fréquemment aussi, nous avons pris de nombreux fragments dans une seule cavité (piliers, infundibulum, couches musculaires sous-endocardiques, pointe du cœur) afin de vérifier le degré de généralisation des lésions. Le foie, le rein ont été examinés dans la plupart des cas et parfois aussi des muscles striés.

Les parties devant subir l'examen microscopique étaient prélevées au rasoir sous la forme de minces lamelles d'environ 1 mm. à 1 mm. 1/2 d'épaisseur et plongées immédiatement dans le liquide acide de Flemming fort, où elles étaient abandonnées 48 heures. Les fragments étaient alors lavés 24 heures et inclus à la paraffine par les méthodes ordinaires, puis coupées au microtome de Minot et montées au baume, après déparaffinage rapide dans un bain au xylol

Sur les coupes ainsi traités, l'imprégnation de la graisse par l'acide osmique est bonne et les préparations ne varient pas, au moins durant quelques mois.

On peut, du reste, toujours vérifier le degré de pénétration du liquide fixateur par l'imprégnation des vésicules adipeuses qui manquent rarement sur l'une ou l'autre préparation. Dans des cas rares, cependant, la pénétration se fait assez mal, et c'est surtout sur les bords qu'il faut juger du degré des lésions, ou mieux, sur les coupes les plus superficielles qui sont faciles à obtenir au microtome. Dans quelques cas, les fragments ont été fixés au Müller, puis passés trois semaines au liquide de Marchi ; on obtient ainsi des imprégnations osmiques beaucoup plus fines qui permettent de mieux saisir les détails histologiques. D'autres préparations, enfin, ont été colorées, par les méthodes ordinaires, au picrocarminate d'ammoniaque et à l'hématéine-éosine.

On trouvera, à la fin de cette étude, les résultats de nos examens histologiques groupés sous forme de tableaux. Nous avons pensé qu'il n'était pas indispensable de rapporter les observations cliniques, ce qui eût presque doublé la longueur de ce travail, et nous nous sommes contenté d'inscrire en tête de chaque cas le diagnostic de l'affection qui avait entraîné la mort (1).

(1) La façon dont nous avons recueilli les cœurs qui ont servi à nos examens microscopiques indique clairement qu'il ne faudra pas chercher dans nos tableaux une évaluation exacte de la fréquence de la dégénérescence graisseuse du myocarde, dans telle ou telle affection ; ou, du moins, cette estimation ne sera légitimement applicable qu'aux cœurs n'ayant pas présenté le tacheté sous-endocardique, ayant, par conséquent, été pris *indistinctement* et non *électivement*, comme c'est le cas pour ceux ayant ce même tacheté.

CHAPITRE III

ANATOMIE PATHOLOGIQUE

Avant d'entrer dans la description des lésions nous devons encore préciser ce que nous entendons par ce terme « dégénérescence graisseuse du myocarde ». Ce n'est plus la nature de l'altération cellulaire primordiale qui est en cause, mais son intensité et nous pensons que cette notion a une certaine importance. Il arrive souvent que, sur une coupe de paroi cardiaque allant d'une séreuse à l'autre, on découvre, en cherchant avec minutie, 2 ou 3 fibres ayant subi la transformation graisseuse et siégeant soit autour d'un îlot adipeux, soit sous l'une des séreuses ou en un point quelconque de la paroi ; d'autres fois on note — et cela souvent, uniquement dans les oreillettes — la présence de minuscules et rares granulations graisseuses autour du fuseau pigmentaire (1).

(1) La présence de quelques granulations graisseuses dans

Nous signalerons ces altérations, même minimes, dans les tableaux placés à la fin de cette étude, mais nous pensons qu'elles ne suffisent pas pour dire qu'un myocarde est atteint de « dégénérescence grais- « seuse » et qu'il ne faut pas multiplier l'importance d'une lésion cellulaire aussi isolée par le chiffre du grossisement employé à la regarder.

Nous excepterons donc de notre description :

1° Les cas où l'altération graisseuse n'atteint, sur une ou plusieurs coupes, que quelques fibres très rares (quelques unités) et où elle n'existe, en somme, qu'à l'état de traces presque imperceptibles.

2° Les cas où l'altération se borne au dépôt de quelques minuscules granulations autour du fuseau pigmentaire ;

Et nous réserverons le terme de « dégénérescence « graisseuse du myocarde» aux cœurs où cette lésion acquiert vraiment une certaine netteté, même en restant limitée ou peu intense.

§ I. — LÉSIONS MACROSCOPIQUES

Nous décrirons successivement les cœurs présentant, à l'examen sur la table d'amphithéâtre, le tacheté sous-endocardique, puis ceux ne le présentant pas et

le protoplasma péri-nucléaire des fibres des oreillettes est considérée presque comme physiologique par certains auteurs — à tort, croyons-nous car nous avons souvent constaté leur absence.

pour lesquels, cependant, l'examen microscopique aura démontré l'existence de lésions graisseuses. Nous pensons, en effet, que l'existence ou l'absence de ce signe, si important qu'à lui seul il permet le diagnostic, autorise cette division.

A — Cœurs avec tacheté sous-endocardique.

Le principal caractère présenté par ces cœurs est l'apparition, sous l'endocarde, d'un dessin spécial, caractéristique ; à plusieurs reprises nous avons déjà dû parler de ce tacheté particulier, mais c'est maintenant qu'il convient de l'étudier plus à fond, de rappeler en quelques mots son histoire, de préciser ses différents aspects, sa localisation, de prouver enfin sa signification étroite.

1° Historique. — Au dire des médecins anglais, d'Ormerod, de Quain, puis de Wagner, la notion de ce signe macroscopique de l'altération graisseuse des fibres myocardiques remonterait assez loin, et c'est à Lancisi que reviendrait l'honneur de l'avoir, le premier, signalé. Lancisi (1) décrit, en effet, l'existence sous l'endocarde, de taches qui, « sub forma cinerea-« rum macularum sparsim internas tunicas varie-« gant ». Au début de ce siècle un médecin italien,

(1) Lancisi. — De motu cordis et anevrysmi matibus Naples. 1738.

Gambarini (1) décrivit également des points jaunes situés au-dessous de l'endocarde et surtout au niveau des muscles papillaires du ventricule gauche. Nous devons dire que la description de ces deux auteurs est trop sommaire pour permettre d'affirmer qu'ils aient bien eu en vue la tacheté en question, que, d'autre part, ils n'avaient pas reconnu sa signification exacte comme indice certain d'une lésion graisseuse de la fibre musculaire.

C'est dans les descriptions des auteurs anglais que ce signe revêt, pour la première fois, toute sa précision. Il faut citer ce qu'en dit Ormerod (2) : « Lors-« qu'on ouvre un cœur atteint de dégénérescence « graisseuse, écrit-il, l'intérieur du ventricule est « parsemé de taches jaunâtres et d'une forme singu-« lière en zigzags ; la même disposition peut exister « au-dessous du péricarde et, dans les cas extrêmes, « on la retrouve dans toute l'épaisseur des parois du « cœur et des colonnes charnues. Les muscles papil-« laires surtout semblent être sujets à cette altéra-« tion. Existe-t-elle également dans les parois des « oreillettes ? En tous cas, je ne l'y ai jamais ren-« contrée. »

Quain (3) signale ce signe avec beaucoup de pré-

(1) Gambarini. — Annali universali di medi. Luglio (Août sept. 1838).

(2) Ormerod. — Observations sur l'histoire clinique et la pathologie d'une forme de dégénérescence graisseuse du cœur. *London medical Gazette*, vol. IX, p. 739.

(3) Quain. — On fatty diseases of the heart (*Médico-chirurgical transactions*, *vol*, *XXXIII*, *p.* 120.) — Dans cet article,

cision et le relate presque dans toutes ses observations. Stokes (1) connaît ce signe et, cependant, son chapitre sur la dégénérescence graisseuse du cœur, est très obscur ; il fait le tableau clinique du pouls lent permanent et d'autres affections cardiaques, et aucune des observations qu'il rapporte ne permet d'affirmer qu'il se soit bien agi de dégénérescence graisseuse myocardique.

Tous les auteurs allemands qui traitent de la dégénérescence graisseuse du cœur, ceux de traités d'anatomie pathologique ou de pathologie cardiaque montrent nettement qu'ils connaissent ce signe ; ils le signalent en termes très précis, non équivoques, mais *nulle part nous n'avons trouvé chez-eux de description générale et détaillée*. Ils en parlent comme d'une chose commune et qu'ils ont pris l'habitude de vérifier. Wagner (2), dans son excel-

Quain rapporte 83 observations. Il est à remarquer, toutefois, que 33 seulement sont des observations de dégénérescence graisseuse du myocarde, les autres appartiennent (35), à « des « cœurs mous » ; 15, à des cœurs avec surcharge adipeuse. Parmi les 33 observations de dégénérescence graisseuse myocardique, 6 seulement lui sont personnelles ; les autres ont été empruntées à Peacock, Mead, Crisp, Latham, Parkes, etc. En outre, il fait rentrer dans cette classe plusieurs observations de rupture du cœur qui, certainement, doivent en être différenciées.

(1) Stokes. — Maladies du cœur et de l'aorte (Traduction Sénac).

(2) Wagner. — Die Fettmetamorphose des Herzfleisches in Beziehung gu deren ursachlichen Krankheiten (Leipzig,

lente monographie, le signale d'une façon très exacte dans presque toutes les observations qu'il rapporte. Ce n'est que dans deux ou trois cas qu'il se contente, dans les protocoles d'autopsie, de termes vagues, tels que « dégénérescence graisseuse avancée, myocarde « très dégénéré ». Kassel, recueillant les protocoles d'autopsie recueillis par von Zenker, Ziegler, Rokitansky, Ribbert, signalent cet aspect et, de même, Friedreich, dans son traité des maladies du cœur. « C'est surtout aux muscles papillaires, dit-il, et aux « trabécules que le processus se localise le plus fré- « quemment, y apparaissant dans la forme tachetée, « striée ou réticulée ; on distingue alors les endroits « altérés comme autant de points clairs, jaunâtres, « reluisant à travers l'endocarde ».

En France, les divers auteurs, soit dans les traités de médecine divers, dans les traités d'anatomie pathologique ou de pathologie cardiaque, passent complètement sous silence ce signe macroscopique ; quelques-uns disent quelques mots de la distribution irrégulière de la dégénérescence graisseuse, mais d'une façon tellement indirecte qu'il apparaît clairement qu'ils n'ont pas connu l'existence de ce tacheté et qu'on ne peut en prendre aucune idée d'après leurs écrits. Les extraits que nous allons relater

1864). Nous avons pu nous procurer cette monographie. C'est, certainement, au point de vue étiologique, le travail le plus complet paru sur la question, et aussi le plus précis ; le tacheté y est parfaitement signalé et l'examen microscopique a souvent été pratiqué. On y trouvera aussi l'historique complet de la question jusqu'en 1864.

montreront, du reste, suffisamment, que ce signe a encore besoin de lettres de naturalisation.

Pour la plupart, en effet, la dégénérescence graisseuse n'est sûrement reconnue qu'à l'aide du microscope. Dans quatre thèses de Paris (1), publiées dans ces 40 dernières années, sur la dégénérescence graisseuse du cœur, il n'y est fait aucune allusion précise. La description macroscopique des cœurs atteints de dégénérescence graisseuse devient alors fantaisiste. « A l'œil nu, un cœur qui n'est encore que faiblement « atteint ne se distingue guère d'un cœur sain que « par une certaine pâleur remplaçant la coloration « rouge normale. Le tissu est légèrement flasque, « mollasse, et on constate un faible degré de dilata- « tion des cavités. Quand la lésion a fait un pas de « plus, et a atteint un degré plus avancé, le viscère « présente une coloration brun chocolat ou franche- « ment jaune, il paraît diminué de volume, anémié; « sa consistance est notablement diminuée. Enfin, « dans les cas rares, relativement, où l'altération a « atteint son summum, le cœur présente l'aspect « d'une véritable poche adipeuse; sa teinte est blanc « jaunâtre et ses parois offrent une mollesse caracté- « ristique; étalé sur la table, il s'affaisse sur lui-

(1) Ce sont les thèses de Piotrowsky (1865), Jeuillien (1875), Mieussens (1882), Taillefer (1872). Ces auteurs se contentent de donner quelques distinctions générales entre la surcharge adipeuse et la dégénérescence de la fibre. Ils s'attachent à décrire des symptômes nombreux et variés. L'un d'eux relate même, comme exemples de dégénérescence graisseuse du myocarde, des observations sans autopsie.

« même. Il conserve l'impression du doigt et se « déchire sous le moindre effort. Lorsqu'on l'incise « au couteau, il se dépose une tache huileuse sur la « lame » (Taillefer).

D'autres, sans donner aucune description précise qui permette seulement d'imaginer le tacheté sous-endocardique, font, cependant, quelque allusion à la distribution irrégulière, et par îlots, des lésions. « La « couleur n'est pas uniforme, écrit Mieussens, la « dégénérescence graisseuse n'existant pas au même « degré en tous points; dans certains cas, elle « marche lentement, irrégulièrement, se disséminant « d'une façon irrégulière en divers points ».

Dans le *Traité de médecine* (article de Petit) on lit : « Dès que la dégénérescence graisseuse offre « une certaine intensité, elle détermine, dans la « coloration du myocarde, des changements mani- « festes à première vue. Le muscle cardiaque prend « alors une teinte pâle, grisâtre ou jaunâtre, parfois « feuille morte. Cette coloration spéciale est rare- « ment répartie d'une manière uniforme et se montre, « d'ordinaire, limitée à certains points de la surface « du cœur ou, tout au moins, inégalement accentuée, « suivant des zones d'étendue et de forme très « variables. Ces taches pénètrent le myocarde sur « une profondeur d'autant plus grande que la dégé- « nérescence atteint un degré plus avancé. A la « coupe, le muscle offre un aspect analogue; parfois « il est sillonné par un véritable plexus de stries « jaunâtres entrecroisées. Il est opaque, mat; dans « les points les plus altérés, il a perdu son apparence

« fibrillaire, et la section a pu être comparée à une « tranche de foie gras ».

Diamantberger (*Traité de médecine* de Bernheim et Laurent) dit aussi que la dégénérescence graisseuse de la fibre cardiaque « communique au « myocarde une teinte feuille-morte grisâtre, de « sorte que l'aspect du cœur est plutôt taché et « montre ainsi, à l'œil nu, les régions atteintes de « dégénérescence graisseuse nettement limitées ». Coyne, dans son *Précis d'anatomie pathologique*, fait remarquer « que les parties altérées se présentent « avec une coloration grise ou jaunâtre, et ressortent « par leur opacité sur les parties voisines qui sont « translucides et présentent une teinte rouge assez « franche ». On nous pardonnera d'avoir rapporté tout au long ces quelques extraits; mais nous demandons qu'on veuille bien les comparer à la description si nette d'Ormerod, vieille déjà de soixante ans, et qu'on dise si, vraiment, elles ont rapport au même objet.

Ce n'est guère que dans les articles des Dictionnaires de Jaccoud et de Dechambre qu'on trouve, en France, quelques lignes précises sur ce point. Dans le Dictionnaire, en 30 volumes, M. Raynaud, après avoir écrit que la dégénérescence graisseuse proprement dite ne peut guère être reconnue avec certitude que par l'emploi du microscope ajoute cependant : « L'altération n'occupe, généralement, pas toute « l'épaisseur de la paroi et atteint isolément soit les « couches extérieures, soit les couches les plus in- « ternes. Dans ce dernier cas, elle se présente sous

« forme de stries ou de plaques jaune clair, situées « au-dessous de l'endocarde et correspondant « souvent à une dilatation passive de la paroi; on « observe souvent de ces plaques jaunes sur les « muscles papillaires ».

La description de MM. Potain et Rendu, dans le Dictionnaire de Dechambre est de beaucoup la plus nette que nous ayions rencontrée. La voici : « Le mus- « cle a une teinte légèrement jaune canelle, grisâtre « ou bien jaune pâle ou feuille morte, suivant la « comparaison adoptée par Laennec. Ce change- « ment de couleur est rarement uniforme. Souvent « sur un fond coloré on voit des taches qui le sont « davantage, si bien que, au travers de l'endocarde, « le muscle a, comme dit Quain une apparence pom- « melée. L'étendue et la forme de ces taches sont « très variables. Ici elles forment des cercles, des « croissants, ailleurs des lignes droites ou brisées en « zigzag. Pénétrant à des profondeurs variables, « elles peuvent atteindre les trabécules et il arrive « que, par leur entre-croisement dans les parois, « elles forment de véritables plexus, toujours faciles « à reconnaître » (1).

Nous avons, pour notre part, pu reconnaitre le tacheté sous-endocardique sur 26 de nos cœurs; c'est d'après nos observations personnelles que nous présenterons la description suivante.

(1) L'aspect moucheté des piliers est nettement signalé aussi dans deux observations très précises de Brault *Bulletins Soc. Anat. Paris*, 1894.

2° Description. — Lorsque on a ouvert, suivant les méthodes classiques, les cavités ventriculaires d'un cœur atteint de dégénérescence graisseuse de son myocarde, lorsqu'on les adébarrassées, sous l'eau, des caillots qu'elles contenaient et qu'après avoir soigneusement lavé la surface interne on examine attentivement l'endocarde, on est frappé de l'aspect général qu'il présente. C'est comme une sorte de tacheté plus ou moins généralisé, une alternance de petits îlots clairs et foncés ; l'endocarde apparaît tigré et comme pommelé. Si ce signe est accentué il frappe de suite et retient le regard pourpeu qu'on soit habitué à le rechercher.

Mais d'autres fois, soit du fait de son peu de généralisation, soit à cause de son intensité trop faible, il passerait facilement inaperçu et il faut savoir le découvrir. C'est particulièrement sur les gros piliers de la mitrale ou de la triscupide qu'il faut tout d'abord le rechercher ; il est parfois nécessaire de sectionner les tendons qui relient les piliers aux valvules de façon à pouvoir facilement retourner ces derniers et scruter leur face postérieure. Il faut explorer aussi avec soin les piliers réticulaires de la pointe du cœur, déchirer à la pointe du ventricule droit ceux que le ciseau n'a pas sectionnés, inspecter la région de l'infudibulum, la cloison interventriculaire. Il faut, dans les cas légers, regarder l'endocarde en tous les points, faire varier les incidences de la lumière, examiner les piliers sous l'eau ou humectés et non asséchés. Souvent ainsi on apercevra un tacheté qui d'abord avait passé inaperçu, ou, l'ayant

déjà perçu dans un point du cœur, on le découvrira alors sur d'autres points où il était moins accusé.

Au reste, tous les endocardes ne se prêtent pas également à la perception de ce signe; dans certains cœurs fermes et atrophiés, les cœurs de vieillards notamment, l'endocarde, surtout dans le ventricule gauche au niveau de la cloison interventriculaire, prend un aspect grisâtre, comme flétri et ridé qui devient très défavorable; de même dans certains cœurs gauches hypertrophiés, la membrane interne s'épaissit, devient grisâtre, à peine translucide et l'on peut, dans ces cas, avoir une certaine peine à percevoir la bigarrure sous-endocardique. Enfin, dans les cœurs putréfiés ou ceux dont l'endocarde apparaît fortement imprégné par la matière colorante du sang, son appréciation peut devenir impossible. Le plus souvent, toutefois, il n'en est pas ainsi et le tacheté, tout en acquérant son maximum de netteté sous un endocarde parfaitement lisse et mince, est, à l'ordinaire, facilement appréciable lorsqu'il existe.

Il ne faut, du reste, pas s'arrêter à une sensation douteuse, à une appréciation d'à-peu près, le dessin est assez caractéristique pour pouvoir être reconnu avec certitude, pour peu qu'on ait quelque habitude de sa recherche, et les cas dans lesquels le doute persiste sont, en somme, tout à fait exceptionnels.

Ces taches, dont la réunion et le groupement constituent le tacheté sous-endocardique, sont d'un diamètre en général très petit, elles n'excédent guère 1 mm. à 1 mm. 1/2 ; leur couleur est blanche ou

légèrement jaunâtre et ressort sur le fond du muscle qui est tantôt rouge, vieux rose ou café au lait. Parfois leur aspect est brillant, comme nacré et donne à un observateur non prévenu l'illusion de minuscules taches fibreuses ; c'est, du reste, l'exception, car elles apparaissent, le plus souvent, mates et sans éclat.

Leur forme, leur mode d'arrangement sont très divers ; ils se modifient, varient suivant les cas et surtout suivant le siège qu'elles affectent. Sur les gros piliers des valves auriculo-ventriculaires on a, le plus souvent, l'aspect d'une rayure à direction générale transversale et croisant perpendiculairement le sens des fibres musculaires, et celui du pilier. Ces petites bandes striées de la largeur de 1 mill. ne sont pas toujours horizontales, mais, plus souvent, obliques par rapport à la direction générale des piliers ; leurs limites supérieures ou inférieures ne sont pas rectilignes, mais irrégulièrement dentelées, à angles alternativement rentrants et saillants. C'est là un détail facilement appréciable. Une bande donnée est séparée d'une bande sus ou sous-jacente par une distance sensiblement égale à son épaisseur ; les festons saillants de l'une alternent, s'imbriquent avec les angles rentrants de l'autre, d'où résulte une bigarrure, une sorte de moirage très régulier.

Au niveau de la cloison interventriculaire, de l'infundibulum, des piliers de la pointe, il n'est pas rare de retrouver cette disposition en bandes finement dentelées, dont les segments courts forment, parfois, des M ou des N ; mais, le plus souvent, les taches restent isolées au lieu de s'accoler par leurs

plans côtés comme elles le font, lorsqu'elles forment ces stries transversales. On a alors, suivant la régularité de la disposition de ces taches, leur espacement, leur forme quadrangulaire, losangique ou arrondie, tantôt l'aspect d'un quadrillage assez régulier, tantôt l'apparence d'une surface véritablement tigrée ou d'une moucheture finement ponctuée. Il peut arriver aussi que le tacheté soit formé d'éléments polyédriques fins et relativement espacés les uns des autres; cet aspect est fréquent dans l'infundibulum, tandis qu'au niveau des piliers de deuxième ou troisième ordre, surtout de ceux qui occupent la pointe des deux ventricules, c'est l'apparence mouchetée qui domine, par suite de la petitesse et du rapprochement des taches.

Outre ces deux aspects en *bandes transversales ou obliques finement dentelées* et en *quadrillage plus ou moins régulier*, on note encore, dans certains cas où les lésions sont intenses, une autre disposition qui est souvent très nette; les îlots graisseux, blancs ou jaunâtres, au lieu de rester séparés les uns des autres, confluent par certains de leurs angles et forment un *véritable réseau*, dont les mailles rappellent assez exactement, par leur disposition, le fin liseré blanc disposé à la périphérie du lobule, dans un foie légèrement graisseux. Cette disposition réticulaire se voit surtout bien sur les piliers de deuxième et troisième ordre des ventricules.

Les divers éléments du tacheté sous-endocardique sont séparés les uns des autres par des distances assez fixes d'ordinaire, sensiblement égales à leurs

propres dimensions. Nous avons cependant remarqué que, sur les cœurs de petit volume, atrophiés, ces éléments étaient très rapprochés les uns des autres, tandis qu'au contraire, ils s'écartaient, s'espaçaient dans des cœurs très hypertrophiés. Cette variation est surtout nette au niveau des gros piliers de la mitrale ; les bandes transversales, finement dentelées, sont bien plus distantes les unes des autres dans des cœurs très hypertrophiés (cœurs de Traube, par exemple), que dans des cœurs de volume normal.

Il est assez rare de voir les éléments du tacheté s'agrandir et confluer, au point de former des espaces blancs jaunâtres, des dimensions d'un grain de tapioca, d'un grain de riz, beaucoup plus rarement d'une fine lentille ; nous ne l'avons observé que dans trois cas une fois au niveau de la pointe d'un gros pilier de la mitrale, une autre fois au niveau de l'infundibulum, dans un dernier cas, sous la valve postéro-externe de la tricuspide.

Sur la coupe des parois du ventricule, sur la tranche de section des gros piliers, on peut voir facilement les petites taches jaunâtres pénétrer l'épaisseur de la substance myocardique. Tout à fait au-dessous de l'endocarde, les taches sont nettes ; elles atteignent le volume de la tête d'une épingle en laiton ; à mesure qu'on inspecte une région plus éloignée de la surface interne, leur volume se réduit, elles s'espacent et finissent par disparaître ; il est très rare d'en rencontrer encore dans la moitié sous-péricardique de la paroi cardiaque. Souvent même, immédiatement au-dessous de l'endocarde, elles sont très peu nettes.

Dans aucun cas, les coupes ne nous ont offert l'aspect de poumon hépatisé ou de foie gras décrit communément par les auteurs.

Ainsi qu'on en peut juger par la description qui précède, il ne faut pas s'attendre à rencontrer sous l'endocarde toujours le même aspect ; souvent même, le tacheté a un aspect élémentaire différent dans les deux ventricules ou même dans un seul d'entre eux, le ventricule droit, par exemple, suivant que l'on considère l'infundibulum ou les différents piliers ; mais l'aspect général, la teinte, l'alternance régulière établissent entre tous ces aspects une similitude, un air de famille qui dénote leur valeur similaire. Nous le répétons, pour peu qu'on ait l'habitude de ce tacheté, qu'on se soit astreint à l'examiner et à le découvrir dans quelques cœurs, on s'y trompera difficilement.

Il faudra, cependant, éviter de le confondre avec certains aspects sous-endocardiques qui en sont totalement distincts. On ne le confondra pas avec les taches fibreuses, blanchâtres, qui dépolissent parfois la surface de l'endocarde, à la suite d'endocardite pariétale ou d'autres processus mal définis. Ces petits placards sont souvent un peu saillants, d'étendue souvent plus vaste, plus arrondis et en nombre toujours très restreint ; ils siègent presque uniquement dans le ventricule gauche, et surtout sur la cloison. La distinction serait plus délicate à faire avec ces minuscules îlots fibreux qu'on voit si souvent à la surface des piliers de la mitrale dans les myocardites scléreuses. Mais ces taches fibreuses sont plus gri-

sâtres, plus miroitantes, leur direction générale est longitudinale, non transversale ; enfin sur une section du pilier on les voit se prolonger très nettement dans son épaisseur, sous forme de tractus fibreux irrégulièrement irradiés.

On ne prendra pas non plus pour un tacheté sous-endocardique les îlots adipeux développés au-dessous de la séreuse interne. Ces îlots sont assez fréquents dans les cas de surcharge graisseuse du cœur ; ils se voient de préférence dans le ventricule droit où ils apparaissent sous forme de petits lobules saillants et arrondis, nettement jaunâtres, de la grosseur d'un grain de mil à celle de la tête d'une épingle en verre, et disposés le plus ordinairement sur le bord d'un petit pilier qu'ils débordent latéralement. Nous avons observé aussi ces îlots adipeux sous l'endocarde du ventricule gauche, principalement dans l'angle de réunion de la paroi antérieure et de la cloison interventriculaire.

Signalons enfin comme dernière cause d'erreur, la présence sur certains cœurs, surtout au niveau de l'infundibulum d'une sorte de marbrure diffuse, formée par l'alternance de taches mal limitées, de la grosseur d'une lentille, alternativement rouges et pâles. C'est un dessin qui n'a rien de la régularité que nous avons assignée au tacheté sous-endocardique véritable (1).

(1) Lorsqu'on examine certains cœurs présentant dans leurs cavités un tacheté sous-endocardique étendu, on éprouve, lorsqu'on veut s'attacher à décrire exactement ce

3° Localisation. — Le tacheté sous-endocardique peut exister isolément au niveau de l'un ou l'autre des ventricules, ou à la fois dans les deux ventricules. Nons verrons, dans un instant, à quelle loi obéit cette répartition. Les points les plus fréquemment atteints par le dessin caractéristique, sont certainement les piliers. Il est très fréquent de voir le tacheté localisé

tacheté, un certain sentiment d'impuissance et d'inquiétude, causé autant par la variété extrême des aspects qu'il s'agit de décrire, que par l'insuffisance des termes employés pour traduire ces dessins inscrits pourtant de façon si précise. Aucune comparaison, aucun mot n'arrivent à rendre pleinement et heureusement l'impression reçue et l'on cherche toujours de nouvelles images, de nouveaux termes qui ne satisfont pas davantage. Il semble que les auteurs allemands n'aient pas échappé à ce sentiment et en les parcourant on est étonné des nombreux modes d'expression destinés à donner une idée du tacheté sous-endocardique. Nous en citerons quelques-uns rencontrés dans les nombreux protocoles d'autopsie que nous avons parcourus ; nous sommes tenus de les citer en allemand, car ils sont pour la plupart difficilement traduisibles : « Fein gellb punctirt ; fein gelb gefleckt ; stellenweise fettig entartet ; stellenweise punctformig fettig entartet; in den inneren schichten punctirt fettig entartet ; punctirte Fettmettamorphose ; von zahlreichen gelben Flecken durchsetz ; stellenweise liniendick grau und gelb gefärbt ; punct oder netzformig ; gelbliche Fleckung ; gelblichgrau gefleckt. graugelblich getigert ; fleckweise in zerstreuten Herden ; kleine gelb Flecken welche ein reticulirtes Ansehen darbieten ; in gestalt zackiger, langlicher Fleckchen ; die charakteristiche Tigerung ; bandförmigen Streifen ; fleckig fettig degenerirt Herz ; ein zierlich gefeldertes Aussehen bietet ; streifenformig Herde bildet ».

aux gros piliers de la mitrale ou de la tricuspide, ou, lorsque l'un des ventricules est totalement tigré, la bigarrure n'apparaître dans l'autre qu'au niveau de ces mêmes piliers de premier ordre. C'est donc à ce niveau qu'il faudra regarder d'abord et avec le plus d'attention.

Lorsque des gros piliers du ventricule gauche, par exemple, le tacheté s'étend sur les autres piliers, il semble avoir quelque prédilection pour ceux de la pointe, dont la disposition est plus ou moins réticulaire, et pour ceux de la paroi postérieure du ventricule, mais nous ne nous souvenons pas avoir vu jamais ces petits piliers atteints par le tacheté sans que les gros piliers de la mitrale ne le fussent également. Une région plus rarement atteinte est la cloison interventriculaire dans sa portion sous-aortique et parfois la « tigerung » généralisée à toute l'étendue du ventricule gauche délaisse cette seule partie.

Au niveau du ventricule droit, outre les muscles papillaires de la tricuspide, il existe encore deux points d'élection du tacheté : c'est d'abord l'infundibulum, puis la paroi postérieure du ventricule droit immédiatement au-dessous de l'insertion de la tricuspide. L'infundibulum est véritablement un lieu de choix, il est très souvent atteint, et même seul, sans que les piliers de la tricuspide soient intéressés. Du reste, dans un cas où le tacheté était généralisé au ventricule droit, nous avons vu ces gros piliers moins atteints que le reste du ventricule et dans un autre cas, le tacheté étendu à l'infundibulum et aux piliers

réticulaires de la pointe, n'existait pas du tout à leur niveau. Il faut donc, dans le ventricule droit, placer l'infundibulum sur le même rang que les gros muscles papillaires, chacun de ces points pouvant être atteint d'une façon exclusive ou prédominante.

Le troisième point, où le tacheté existe rarement isolément, mais qui présente souvent le maximum des lésions, lors d'un tacheté généralisé au ventricule droit, est représenté par les muscles papillaires plus ou moins lamelleux et incomplets situés au-dessous de l'insertion postérieure des valves de la triscupide. Pour bien examiner cette région, il faut sectionner les tendons de la valvule, la libérer complètement, la retourner en haut et, avec un doigt placé en arrière du ventricule droit, éverser, en quelque sorte, cette partie. D'une façon générale, du reste, les piliers du ventricule droit sont plus difficiles à explorer que ceux du ventricule gauche; ils sont plus intriqués et cloisonnent davantage la cavité ventriculaire ; il faut soit les sectionner, soit les rupturer et éverser en dehors la paroi ventriculaire afin de les explorer plus à fond.

Un point sur lequel nous appelons l'attention, est le suivant : lorsqu'on a affaire à un tacheté unilatéral assez intense, et que l'autre ventricule est seulement un peu envahi, on voit parfois cet envahissement se faire par la partie supérieure de la cloison inter-ventriculaire. C'est, en somme, une partie intermédiaire aux deux ventricules qui semble servir de lieu de passage aux lésions d'une cavité à l'autre ; nous avons vérifié ce fait très nettement dans deux cas.

Jusqu'à présent, nous n'avons envisagé le tacheté sous-endocardique que dans les cavités ventriculaires. Mais ce tacheté existe-t-il aussi dans les oreillettes? C'est la question que se pose Ormerod et il ajoute « que, pour sa part, il ne l'a jamais rencontré ». Même dans les auteurs allemands, nous n'avons pu trouver de renseignements précis sur ce point, la dégénérescence graisseuse est signalée par tous dans les parois auriculaires, mais non le tacheté sous-endocardique. Or, l'une ne suppose pas l'autre, car nous verrons, dans les oreillettes, combien est grande la fréquence des altérations graisseuses sans tacheté.

Au cours de nos recherches, jamais nous n'avons observé de façon nette la bigarrure sous-endocardique au niveau de l'oreillette gauche, et nous serions diposé à admettre qu'elle ne peut exister à ce niveau, cela par ce fait, bien simple, que l'endocarde de l'oreillette gauche n'est pas transparent et ne permet en aucune façon d'apercevoir l'état du muscle sous-jacent. Qu'on examine un grand nombre d'oreillettes gauches et l'on verra qu'elles sont tapissées par une membrane lisse, mais grisâtre, fibreuse et sans nulle transparence. Sur les coupes microscopiques, cette membrane apparaît avec une épaisseur relativement considérable qui contraste singulièrement avec la minceur d'un endocarde ventriculaire normal. Parfois, cependant, cet endocarde est moins épais, se trouve à peu près transparent, sur le plancher de l'oreillette, au pourtour immédiat de l'orifice mitral ; et, dans un cas où le tacheté était généralisé aux trois autres cavités cardiaques, nous avons perçu en

ce point un dessin qui ressemblait un peu au tacheté, mais trop peu net pour nous permettre de rien affirmer.

Nous devons donc conclure qu'il est parfaitement possible, probable même, que les altérations musculaires, qui donnent par leur groupement naissance au tacheté, existent dans les fibres de l'oreillette gauche, mais que l'épaisseur de l'endocarde ne permet aucune façon de les apercevoir.

Il en va autrement dans l'oreillette droite ; l'endocarde qui recouvre les muscles pectinés et qui, dans leurs intervalles, s'adosse immédiatement au péricarde, est lisse, mince et transparent au même titre que celui des cavités ventriculaires. Il ne peut donc s'opposer à la perception des îlots dégénérés siégeant dans le muscle sous-jacent.

Nous avons perçu le tacheté sous-endocardique au niveau de l'oreillette droite dans trois cas. Il s'agissait, dans le premier, d'un cœur atteint de surcharge adipeuse très marquée chez une femme extrêmement grasse ; dans le deuxième de lésions valvulaires multiples des cavités gauches, dans le troisième, enfin, d'un cœur de Traube de 620 gr. Dans ces trois cas le tacheté existait concurremment dans les ventricules; mais, dans l'un deux, le dernier, la bigarrure était d'une intensité manifestement prédominante au niveau de l'oreillette droite. Dans aucun de nos cœurs nous ne l'avons vue localisée exclusivement dans ce point.

L'aspect du tacheté de l'oreillette droite diffère assez notablement de celui que nous avons décrit au niveau

des cavités ventriculaires ; on juge surtout bien de son aspect à la surface des muscles pectinés larges qui naissent du plancher de l'oreillette pour s'élever sur les parois antérieures ou postérieures. Ce sont des lignes dentelées blanchâtres ou jaunâtres, qui décrivent des anses allongées et déliées dans le sens de la direction du muscle pectiné. La tacheté est beaucoup plus fin que dans les autres cavités cardiaques ; les sortes de stries qui le constituent décrivent parfois, en s'anastomosant, un réseau jaunâtre délié. Dans un cas cette apparence réticulaire était très nette.

Un assez grand nombre d'auteurs parlent de l'apparition d'un tacheté sous-péricardique ; nous avons bien vu en effet, à ce niveau, dans quelques cas, une sorte de ponctuation jaunâtre, dont les éléments constituants sont très fins et arrondis, mais jamais rien de bien net et qui puisse être comparé au tacheté sous-endocardique. Cela se comprend aisément, car, d'une part, les îlots graisseux qui prennent naissance sous l'endocarde arrivent rarement jusqu'au péricarde et, d'autre part, l'épaisseur du feuillet fibreux, la graisse sous-péricardique sont autant d'obstacles à la perception de ce signe.

Le tacheté sous-endocardique *peut donc exister au niveau des deux ventricules et de l'oreillette droite ;* nous avons vu quels étaient, dans ces diverses cavités, les points les plus fréquemment atteints; il nous reste à voir, maintenant, quelles sont les lois qui règlent la répartition de ce tacheté dans l'une ou l'autre de ces cavités, et à chercher si l'on peut établir un lien entre une affection donnée et l'apparition

du tacheté dans un point déterminé. C'est une question qui touche de près à la répartition des lésions graisseuses dans le cœur, et nous pouvons l'aborder par un côté, dès maintenant, à l'aide des seules constatations macroscopiques.

Le problème qui se pose est celui-ci : dans les cas où l'hypertrophie se cantonne, ou, tout au moins, prédomine dans une moitié du cœur, la répartition du tacheté sous-endocardique est-elle subordonnée à la disposition de l'hypertrophie cardiaque, et dans quel sens ?

Ormerod n'admet pas que la répartition des lésions soit commandée par l'état des parois cardiaques. Il relève la dégénérescence graisseuse des cavités droites indifféremment dans les cœurs de Traube et les hypertrophies du cœur droit. Sur dix cas d'emphysème ou de tuberculose pulmonaire, il note deux fois des lésions généralisées aux ventricules, cinq fois localisées au ventricule droit, deux fois au ventricule gauche.

Gœbel, qui a étudié spécialement la répartition de la dégénérescence graisseuse dans le cœur, n'est pas plus affirmatif. « Un fait surprenant et peu connu, « dit-il, est que dans les maladies cardiaques unilaté- « rales, c'est-à-dire dans les maladies du cœur qui « ont provoqué une hypertrophie unilatérale, le « cœur est presque toujours dégénéré en entier, et « si le degré des lésions n'est pas égal partout, ce « ce n'est souvent pas la moitié malade qui est le « plus fortement dégénérée ». Et il cite des cas à l'appui : sur quatorze cas de maladies unilatérales,

dans quatre cas seulement l'intensité des lésions graisseuses se trouva superposée à peu près à l'hypertrophie. « Il semble donc bien établi, ajoute-t-il, « qu'une certaine irrégularité règne dans le mode « de répartition de la dégénération, que, même dans « les cas d'affection unilatérale, l'autre moitié du « cœur participe aussi à la dégénérescence, bien « souvent d'une façon plus intense que la moitié « malade. Si je puis tirer de là une conclusion, c'est « que ce n'est pas seulement l'hypertrophie du « muscle qui apporte au malade le danger d'une « dégénérescence graisseuse secondaire, mais que « celle-ci dépend de causes générales, altérations « du sang, etc. »

Or, tout en admettant, comme Gœbel, que la dégénérescence graisseuse est sous la dépendance d'une cause générale, nous croyons qu'elle est singulièrement favorisée par le trouble local apporté à la musculature par une hypertrophie des parois et une pression constamment élevée dans la cavité considérée. La répartition du tacheté nous a paru suivre assez exactement la disposition de l'hypertrophie et marcher, pour ainsi dire, dans l'ombre du trouble apporté à la musculature.

Voici, en effet, ce que nous avons observé. Dans 4 cas d'anémie intense ou de cachexie (anémie sans cause appréciable, anémie pernicieuse, anémie au cours d'une cirrhose), le cœur était petit, sans nulle hypertrophie, et c'est dans le ventricule gauche que le tacheté prédominait. Il était localisé à cette cavité dans un cas et prédominait à ce niveau dans les trois

autres cas, ne s'étendant au ventricule droit que par quelques points très discrets.

Dans les cas de cœur de Traube, où la prédominance de l'hypertrophie est si nette dans le ventricule gauche, la disposition du tacheté a été la suivante : Sur six cas où nous avons observé la bigarrure sous-endocardique, elle était localisée aux piliers du ventricule gauche dans deux cas, généralisée aux deux ventricules avec prédominance manifeste pour le gauche dans trois cas, enfin, confinée au ventricule droit dans un seul cas. Il s'agissait, dans ce dernier fait, d'un cœur rénal typique pesant 680 gr. et, cependant, le ventricule droit était seul tacheté et l'examen microscopique révéla de la graisse partout, hormis dans la cavité ventriculaire gauche. On voit donc que si le tacheté ne se superpose pas toujours à l'hypertrophie, dans cinq cas sur six, cependant, il était localisé d'une façon exclusive ou prédominante au lieu de l'hypertrophie.

Dans les maladies valvulaires, la répartition varie un peu suivant la lésion considérée. Dans deux cas d'insuffisance aortique (endocardite infectieuse de l'orifice aortique, insuffisante aortique coïncidant avec un anévrysme de l'aorte), alors que l'hypertrophie était très marquée au niveau du ventricule gauche, le tacheté y était localisé. Dans un cas de lésion mitrale et d'insuffisance aortique, le tacheté était prédominant dans le ventricule gauche, mais s'étendait un peu au ventricule et à l'oreille droite ; enfin, dans un cas de rétrécissement mitral assez serré s'accompagnant d'une hypertrophie peu marquée

du ventricule gauche et très nette, très accusée du ventricule droit, c'est cette dernière cavité qui présentait, seule, le dessin sous endocardique.

Ce cas nous sert de transition naturelle avec les hypertrophies localisées au cœur droit, dans les cas de gêne manifeste de la circulation pulmonaire par emphysème ou phtisie fibreuse. Or, il est remarquable de voir avec quelle régularité, dans ces cas, le tacheté se localise au niveau des parois supportant l'effort et la lutte, traduisant ainsi la souffrance myocardique plus grande. Dans 6 cas d'hypertrophie manifeste du cœur droit, relevant 5 fois d'emphysème pulmonaire 1 fois de phtisie fibreuse, 4 fois le ventricule droit était seul tacheté, 2 fois les gros piliers du ventricule gauche étaient envahis concurremment, mais à un degré bien moindre que la cavité hypertrophiée.

Dans 3 cas de tuberculose banale, non fibreuse, alors que le cœur était petit, atrophié, sans nulle hypertrophie des cavités droites, c'était cependant le ventricule droit qui, dans 2 cas, était le siège exclusif du tacheté et le siège prédominant dans le troisième cas où le ventricule gauche était aussi atteint, quoique à un degré moindre. Il est intéressant de voir que même les lésions pulmonaires d'allure rapide, non fibreuses créent cependant une certaine gêne à la circulation pulmonaire et que cette gêne tout en ne parvenant pas à provoquer une réaction hypertrophique dans un cœur qui régresse, s'inscrit cependant sous l'endocarde du ventricule droit par le dessin caractéristique de la dégénérescence graisseuse.

Dans les surcharges adipeuses du cœur, alors que,

presque toujours, les malades sont des emphysémateux et des bronchitiques qui succombent le plus ordinairement à une scène pulmonaire aiguë généralisée, avec gêne de la circulation droite, nous avons vu, sur 3 cas, le tacheté, exister seulement dans le ventricule droit dans un cas, prédominer dans cette cavité avec coexistence d'une légère atteinte d'un pilier du ventricule gauche dans un cas, et enfin, dans le troisième être généralisé avec une intensité à peu près égale aux trois cavités cardiaques.

Par cette énumération, un peu aride, on voit donc que *la localisation du tacheté offre une certaine régularité et affecte une relation étroite avec la disposition de l'hypertrophie.* Le ventricule gauche est atteint de préférence — de façon exclusive ou prédominante — dans les cœurs de Traube, dans les lésions valvulaires aortiques, dans les anémies à petit cœur sans hypertrophie de l'une ou l'autre cavité. Le ventricule droit est pris, avec une constance extrêmement remarquable, dans les lésions valvulaires mitrales qui constituent un barrage à la circulation pulmonnaire, dans toutes les hypertrophies du cœur droit accompagnant avec la régularité que l'on sait, les emphysèmes pulmonaires et les phtisies fibreuses, dans les tuberculoses pulmonaires vulgaires à marche rapide et enfin dans les surcharges adipeuses du cœur.

En montrant cette superposition du tacheté à l'hypertrophie dans les affections du cœur à prédominance unilatérale, nous constatons simplement un fait, une coexistence et non un rapport de cause

à effet. D'autres facteurs entrent, en effet, en jeu, tels qu'une pression intracardiaque plus considérable, une activité plus intense des faisceaux musculaires, conditions qui peuvent influer peut-être sur le développement des altérations graisseuses. Le fait même de rencontrer, comme dans la tuberculose pulmonaire vulgaire à marche rapide, une localisation constante du tacheté à droite, alors même que l'hypertrophie fait complètement défaut, montre bien que cette dernière condition ne saurait être le lien nécessaire appelant et fixant la désintégration graisseuse.

4° Etat du cœur présentant le tacheté sous-endocardique. — Dans les pages précédentes nous avons montré seulement l'aspect du dessin sous-endocardique et précisé sa distribution à l'intérieur des cavités cardiaques ; il nous reste à dire maintenant quelques mots du cœur lui-même et de son aspect général.

Il est peu de qualificatifs dont on n'ait doté le myocarde atteint de dégénérescence graisseuse et tous les auteurs insistent avec complaisance sur ces dénominations, un grand nombre d'entre eux se contentant même de ces données, comme nous l'avons vu, pour affirmer l'existence de la lésion graisseuse. La couleur du muscle serait toujours altérée et varierait depuis la teinte « de la plus pâle feuille morte » comme dit Quain, jusqu'à la teinte rouge brun en passant par les tons roux, fauve, buffle (Quain). Nombre d'auteurs insistent beaucoup sur

la couleur jaune qu'ils considèrent comme caractéristique.

La consistance serait aussi très altérée ; le muscle est flasque, étalé, dit-on, il donne l'impression d'une peau de gant mouillée, comme écrivent Ormerod et Quain ; il est très friable au doigt et comme dans un poumon atteint d'hépatisation grise le doigt se creuse facilement une cavité ou un tunnel dans ses parois. A la coupe, le muscle a perdu son aspect brillant et sa teinte rouge franche, il est mat, opaque et, sur le couteau qui le sectionne, assurent certains, il se dépose de véritables gouttelettes de graisse.

En réalité, l'aspect du cœur à endocarde tacheté nous a paru très différent, suivant qu'il s'agissait d'un cœur tacheté petit et atrophié ou, au contraire, d'un cœur hypertrophié pour une cause quelconque.

Lorsque le cœur est atrophié, comme nous l'avons vu, par exemple, dans les cas d'anémie grave ou de tuberculose pulmonaire à marche rapide sans retentissement apparent sur le cœur droit, son aspect est assez caractéristique. Le poids, qui atteint encore parfois 300 à 350 gr. est, le plus souvent, abaissé au-dessous du chiffre normal et nous avons noté 280, 270, 255 gr. Le cœur malgré sa petitesse est, en général, atteint d'une surcharge graisseuse assez marquée qui prédomine comme toujours sur le bord droit de l'organe. La teinte est très particulière, elle n'est pas véritablement jaune, ni feuille morte mais *café au lait*.

A la coupe on perçoit, comme nous l'avons dit plus

haut, quelques éléments du tacheté pénétrant le myocarde en s'espaçant et en s'atténuant graduellement. La couleur de la surface de section est la même. Jamais nous n'avons perçu nettement l'aspect de poumon hépatisé ou de foie gras, rapporté par les auteurs. Le muscle n'est, évidemment, pas rigide, ni dur ; il est souple, mais pas véritablement flasque. Sa friabilité, enfin, n'est pas excessive.

Jamais, non plus, nous n'avons vu se déposer sur le couteau des gouttes de graisse, et nous pensons que ce fait se produit de préférence dans les surcharges adipeuses interstitielles du myocarde.

Lorsqu'on a affaire à un gros cœur, à un cœur de rénal, d'emphysémateux, les caractères changent complètement et l'aspect général ne nous a pas paru différer sensiblement d'un cœur de même hypertrophie, mais sans lésions graisseuses. La teinte peut être parfaitement rouge et les parois fermes et rigides, même au niveau des cœurs droits présentant un tacheté très accusé. Dans ces cas d'hypertrophie du cœur droit, les parois nous ont paru conserver cette consistance particulière comparée par les Allemands à celle d'une lame épaisse de caoutchouc.

Parfois, cependant, le cœur hypertrophié, comme nous l'avons noté dans quelques cas de cœur de Traube, présente une teinte pâle, comme lavée et un peu jaunâtre Mais il se peut que ce soit là une simple coïncidence, indépendante de la lésion graisseuse, car, dans un cas au moins, alors que le tacheté était localisé au ventricule gauche, et que cette teinte jaune était très accusée dans le ventricule droit, l'examen

microscopique ne nous a pas révélé de lésions graisseuses dans cette dernière cavité.

5° Valeur et signification. — Une description aussi longue et aussi détaillée que celle que nous venons de faire du tacheté sous-endocardique ne peut évidemment être justifiée, dans une étude sur la dégénérescence graisseuse du myocarde, que si sa signification diagnostique est certaine. Nous pensons, en effet, que la valeur de ce signe est absolue et qu'il ne trompe pas.

Toujours il indique une lésion graisseuse plus ou moins étendue des fibres cardiaques ; ce sont les taches blanches qui correspondent aux îlots graisseux, et cette teinte leur est communiquée par les nombreuses gouttelettes qui bourrent les fibres musculaires et réfléchissent les rayons lumineux d'une façon spéciale.

Nous avons vérifié les lésions graisseuses, dans nos 26 cas, par l'imprégnation à l'acide osmique ; il est même à remarquer que, par le fait, nos vérifications ont été beaucoup plus nombreuses, puisque, dans un même cœur, nous avons toujours examiné un fragment de toutes les cavités présentant le tacheté et, très souvent, dans une seule cavité, prélevé des fragments multiples (piliers, infundibulum, paroi, etc). Et partout et toujours, lorsque nous avions noté l'existence du tacheté, l'examen microscopique nous a révélé la présence de fibres graisseuses (1).

(1) Nous insistons sur la nécessité, dans la vérification de

Voilà donc un signe dont la valeur paraît absolue, qui, une fois connu, est de constatation facile ; c'est peut-être le seul qui inscrive si nettement, en caractères visibles macroscopiquement, une lésion fine du myocarde. Ne mérite-il pas qu'on le connaisse, qu'on le recherche ? Et n'est-il pas curieux qu'il ait été méconnu, en France, à ce point qu'un ou deux auteurs seulement le signalent ?

Si la présence du tacheté sous-endocardique constitue un signe suffisant pour affirmer l'existence des altérations graisseuses du myocarde, elle n'en est, ainsi que nous l'avons déjà dit plusieurs fois, nullement un signe nécessaire. La dégénérescence graisseuse du muscle cardiaque peut exister sans qu'elle s'inscrive, sous l'endocarde, en un dessin caractéristique, et c'est afin d'éviter toute équivoque sur ce point que nous allons décrire, dans un paragraphe spécial, l'état du cœur atteint de dégénérescence graisseuse sans tacheté sous-endocardique — quoique nous ayons assez peu de choses précises à en dire.

ce tacheté, de faire porter les coupes transversales de la paroi cardiaque jusqu'à l'endocarde, ou même de conduire les coupes tangentiellement à l'endocarde, car parfois les îlots graisseux sont assez localisés sous cette membrane et, en opérant sans ces précautions, on risquerait de les laisser passer inaperçus.

B. — Cœurs sans tacheté sous-endocardique.

Ces cœurs ne présentant pas le tacheté sous-endocardique, et dans lesquels l'examen microscopique révèle cependant des lésions graisseuses des fibres, ne sont pas très rares. Nous en avons rencontré 14 cas, ce qui, avec les 26 avec tacheté, porte à 40 le nombre de nos cœurs atteints de dégénérescence graisseuse.

Nous ferons remarquer, tout d'abord, que, même dans les cœurs présentant le tacheté dans une seule cavité ventriculaire, l'autre ventricule peut parfaitement présenter de la dégénérescence graisseuse à l'examen microscopique, quoiqu'à un degré presque toujours moindre. C'est un fait que nous avons relevé dans la plupart de nos cas et on nous permettra de les énumérer en empiétant quelque peu sur les résultats de nos examens microscopiques.

Sur onze cas où le tacheté était limité au ventricule droit, les lésions graisseuses atteignaient :

Le ventricule droit seul.....	2 fois.
Le ventricule et l'oreillette droite..	1 fois.
Les deux ventricules.....	1 fois.
Les deux ventricules et l'or. gauche	1 fois.
Les quatre cavités cardiaques.....	5 fois.

Sur six cas où le tacheté était limité au ventricule gauche les lésions atteignaient :

Le ventricule gauche seul.....	1 fois.
Les deux ventricules.....	1 fois.
Les deux ventricules et l'or. gauche	2 fois.
Les quatre cavités cardiaques....	2 fois.

Sur sept cas où le tacheté était limité aux deux ventricules les lésions intéressaient :

Les deux ventricules seuls.....	4 fois.
Les deux ventricules et l'or. gauche	1 fois.
Les quatre cavités cardiaques.....	2 fois.

Sur trois cas, enfin, où le tacheté était généralisé aux deux ventricules et à l'oreillette droite, les lésions graisseuses envahissaient aussi, dans tous les cas, l'oreillette gauche.

Le fait de voir, dans un cœur présentant le tacheté sous-endocardique, les lésions myocardiques dépasser de beaucoup les limites de la bigarrure et émigrer dans les autres cavités est donc fréquent ; dès lors, rien de bien étonnant à ce que la dégénérescence graisseuse puisse exister aussi dans des cœurs ne présentant pas trace du tacheté dans aucune de leurs cavités.

Nous l'avons constaté dans quatorze cas :

Quatre fois il s'agissait de cœurs droits hypertrophiés et les lésions envahissaient :

Les deux oreillettes seulement...	2 fois.
Les deux ventricules et l'or. gauche	1 fois.
Les quatre cavités cardiaques....	2 fois.

Deux fois au cours de maladie infectieuse ; dans un cas de fièvre typhoïde, seule l'oreillette gauche était atteinte ; dans un cas de diphtérie toxique, toutes les cavités étaient envahies.

Une fois dans un cas d'anémie extrême ; les lésions étaient généralisées.

Une fois, dans un fait de lésions valvulaires multiples, où les lésions étaient également étendues aux quatre cavités.

Quatre fois au cours de péricardites ; dans les deux premiers cas il s'agissait de péricardités aiguës, les lésions étaient visibles :

Dans les deux ventricules.....	1 fois.
Dans l'oreillette gauche avec traces seulement dans les ventricules..	1 fois.

Dans les deux derniers il s'agissait de symphyses rhumatismales ou tuberculeuses et l'on notait la présence des altérations :

Dans le ventricule gauche	1 fois.
Dans le ventricule droit	1 fois.

Deux fois, enfin, dans des faits de surcharges adipeuses du cœur et les lésions microscopiques étaient étendues aux quatre cavités.

Il y a donc des cas dans lesquels soit certaines parties du cœur, soit l'ensemble des cavités peuvent être atteintes de dégénérescence graisseuse du myocarde sans présenter le tacheté sous-endocardique. C'est là un fait certain. Est-il possible, alors

de faire le diagnostic de l'altération myocardique sur le simple examen macroscopique ?

Cela ne nous apparaît pas d'une façon évidente. Les auteurs ont successivement invoqué la perte de consistance du muscle, sa friabilité, sa coloration jaune, l'aspect de la tranche de section. Aucun de ces signes ne nous paraît être caractéristique ; ils pourraient, à la rigueur, constituer des raisons pour tenter l'examen microscopique, en aucune façon *des signes* permettant d'affirmer à l'avance la lésion myocardique.

Le plus souvent, en effet, les cœurs atteints de dégénérescence graisseuse sans tacheté, pour peu qu'ils soient hypertrophiés (et le cas est fréquent) ne sont pas particulièrement flasques, et leur teinte rouge peut être conservée. Nous avons bien noté une teinte plus ou moins uniforme jaune, lavée, dans des cas où l'examen ultérieur révélait des altérations graisseuses des fibres, mais nous ne pouvons en faire un signe certain, car elle manque dans plusieurs cas, et souvent nous avons examiné microscopiquement des cœurs la présentant très nettement sans y découvrir de lésions.

Nous conclurons donc qu'en l'absence du tacheté nous n'entrevoyons pas de caractère précis, permettant d'affirmer ou d'éliminer la dégénérescence graisseuse, surtout dans des myocardes hypertrophiés (1).

(1) Nous avouons, il est vrai, que lorsque le cœur ne présentait pas de tacheté sous-endocardique, nous n'avons pas

§ II. — LÉSIONS MICROSCOPIQUES

Nous présenterons tout d'abord, dans ce paragraphe, la description microscopique des altérations graisseuses du myocarde, puis nous la ferons suivre de l'exposé ou de la discussion de quelques points qu'il n'était possible d'aborder qu'une fois connues les lésions macroscopiques et microscopiques de la dégénérescence graisseuse du myocarde.

De même qu'au point de vue macroscopique, nous avons été contraint de décrire séparément le cœur avec tacheté et le cœur sans tacheté sous-endocardique, nous serons obligé de maintenir cette distinction sur le terrain microscopique, l'aspect des lésions ou, du moins, leur répartition différant notablement dans l'un et l'autre cas.

1° Dégénérescence graisseuse avec répartition en ilots des lésions. — C'est la forme de dégénérescence qui correspond aux cœurs ayant présenté macroscopiquement le tacheté sous-endocardique. Dans ces cœurs, en effet, les coupes du myocarde pratiquées, soit sous l'endocarde, soit plus profondément révèlent que les lésions graisseuses ne sont pas réparties uniformément dans les fibres muscu-

toujours noté très exactement les caractères physiques et que par conséquent certains de ces caractères auront pu nous échapper.

laires, que tous les faisceaux primitifs ne sont pas touchés au même titre d'une façon diffuse par le processus morbide, mais que l'altération se localise à certains groupes de fibres, dessinant ainsi de véritables îlots de substance dégénérée entourés de toutes parts de substance saine.

Ces îlots ne sont autres que les taches sous-endocardiques révélées par l'examen de la surface interne du cœur ; c'est, en quelque sorte l'image déployée et grossie de ces taches que nous allons étudier et si, comme le pense Ormerod, « on peut lire dans une « seule de ces taches toute l'histoire de la dégénéres- « cence graisseuse », leur étude ne sera pas vaine. L'existence de ces îlots avaient été, du reste, parfaitement reconnue par Ribbert, Klebs, Gœbel et leur description présentée avec quelques détails par ce dernier surtout.

Ces îlots graisseux peuvent toujours être mis en évidence dans les points où le tacheté sous-endocardique était visible ; puis ils s'enfoncent dans l'épaisseur du myocarde, et on peut souvent les suivre assez loin de la séreuse interne, parfois jusqu'au-dessous du péricarde. Notons seulement ce fait important, qu'en général leur netteté diminue à mesure qu'on s'éloigne de la séreuse interne, que leurs dimensions deviennent moindres, leurs lésions cellulaires constituantes plus atténuées, et que, dans quelques cas, ils disparaissent totalement à 2 à 3 mm. de la surface endocardique. On devra donc toujours recueillir, pour les mieux voir, les fragments musculaires sous-jacents à l'endocarde.

Si nous examinons, après imprégnation à l'acide osmique, des coupes longitudinales s'étendant d'un bord à l'autre d'un pilier, des fragments de paroi cardiaque coupés du péricarde à l'endocarde, dans le sens des fibres musculaires, ou, mieux encore, des sortes de lambeaux minces prélevés tangentiellement sous l'endocarde, au lieu même du tacheté, leur disposition nous apparaît avec la plus grande netteté.

Si les îlots sont petits, soit que la dégénérescence graisseuse n'atteigne qu'un degré minime, soit que l'examen porte sur une partie éloignée de l'endocarde où la lésion se trouve être déjà en voie de décroissance, ils se montrent nettement isolés et espacés les uns des autres. Sur une coupe mesurant un centimètre carré, on peut en compter plus d'une trentaine.

Leur forme est irrégulière, parfois à peu près arrondie, le plus souvent losangique, (le grand axe du losange étant dirigé dans le sens de l'axe des fibres musculaires), d'autres fois, enfin, à contour plus ou moins polygonal. D'une manière générale, ils sont allongés dans le sens des faisceaux musculaires, et sont, par conséquent, plus hauts que larges. Leurs contours ne sont jamais rectilignes, mais toujours dentelés.

Leurs dimensions varient : ils peuvent comprendre dans leur largeur 6-8 à 10-15 cellules musculaires et davantage ; leur longueur est formée de plusieurs segments musculaires graisseux placés bout à bout et dont les limites respectives restent indistinctes. Quelques-uns apparaissent formés seulement de

quelques cellules ; il est vrai qu'ils ne figurent sans doute qu'une extrémité, une expansion d'un îlot plus profond qui a échappé à la coupe.

Sur les coupes où ces îlots apparaissent aussi distincts, aussi minuscules, aussi parfaitement isolés, les intervalles qui les séparent sont considérables et, dans leur ensemble, constituent une surface de sept à huit fois supérieure à celle des points dégénérés.

Le noyau, le centre de ces îlots, est occupé par des cellules très fortement lésées, puis, à mesure qu'on se rapproche de la périphérie, les altérations s'atténuent, vont en dégradant, de telle sorte qu'au pourtour on obtient une zone grise dans laquelle les cellules contiennent des granulations plus rares et plus fines, dessinant comme une pénombre autour de l'îlot qu'elles entourent (1). Les zones intermédiaires aux îlots sont, dans ce cas, le plus souvent, saines et l'examen, même fait à un fort grossissement, n'y révèle aucune stéatose.

Si la coupe a intéressé une portion du myocarde plus fortement dégénérée, l'aspect se modifie dans ses détails et dans son ensemble. En quelques points, on aperçoit toujours des îlots nettement limités, d'étendue variable, et n'excédant souvent pas les dimensions que nous avons notées plus haut; mais, dans la plus grande partie de la préparation, les îlots se sont accrus et multipliés suivant une règle et une topographie spéciales.

(1) Assez souvent aussi, la transition est absolument brusque entre les fibres périphériques très dégénérées et les fibres complètement saines.

Entre les points dégénérés que nous avons étudiés plus haut, points de forme losangique et légèrement allongés dans le sens de la direction des fibres, il s'en est développé d'autres similaires. Ces îlots néoformés ne naissent pas indifféremment en tel ou tel point, mais d'une façon telle qu'ils tendent à se grouper en série transversale, par rapport à la direction des fibres musculaires ; plus tard, ces losanges, encore isolés et disposés en série transversale, vont s'accroître,et finalement,devenir adjacents, puis se fusionner par leurs angles latéraux.

On verra donc, ainsi, se substituer à une disposition en *îlots*, des sortes de *bandes*, de rayures disposées tranversalement par rapport à la direction des fibres musculaires. Ces bandes,résultant du fusionnement latéral des îlots oblongs, parcourent parfois la préparation bord pour bord. Leur direction générale n'est pas toujours exactement transversale par rapport aux fibres, mais souvent fortement oblique ; elles sont séparées des bandes voisines, sus ou sous-jacentes,par des espaces sains intercalaires, dont les dimensions, dans les cas moyens, sont sensiblement égales à celles des bandes dégénérées.

Au reste, ces bandes ne conservent pas toujours leur individualité ; il arrive souvent de les voir s'infléchir, s'unir à une bande adjacente, ou paraître se dédoubler. Leurs limites, supérieure ou inférieure, ne sont jamais rectilignes, mais comme ondulées, présentant des festons à intervalles fixes et dessinant parfois des zigzags. Le contour de ces festons et des angles rentrants qui les séparent est,de plus,dentelé,

les fibres graisseuses adjacentes qui le constituent, chevauchant les unes sur les autres, à peu près comme les lames d'un parquet. Ces bandes, lorsqu'elles sont fortement obliques, peuvent encore se croiser, s'anastomoser de façon à dessiner un véritable *filet*, un aspect de chaîne ou, enfin, un marquetage ou un damier plus ou moins irréguliers.

Les lésions cellulaires ici, comme dans les îlots de dimensions plus minimes, sont toujours plus accusées dans les parties centrales et décroissent régulièrement en s'approchant de la périphérie ; mais elles ne se bornent souvent pas aux îlots et empiètent très fréquemment sur les parties intermédiaires.

En effet, du niveau de ces espaces intercalaires relativement sains, les fibres montrent souvent dans leur intérieur de fines granulations graisseuses ; et même dans les cellules qui auront paru absolument normales à un faible grossissement, l'examen à l'immersion pourra révéler des lésions indubitables. C'est donc une véritable diffusion du processus morbide et les îlots, sur les préparations imprégnées à l'osmium, au lieu de ressortir vivement en noir sur fond blanc, ne se détachent plus que faiblement sur un fond grisaille. Disons cependant que quelque intense que soit le degré des lésions, l'altération des parties intercalaires reste toujours inférieure à celle des parties primitivement atteintes, de telle sorte que la disposition en îlots, tout en devenant moins saisissante, ne saurait être méconnue.

Sur des coupes intéressant les fibres musculaires transversalement, la disposition en îlots est aussi

nette, et la description précédente nous dispensera d'y insister longuement. Sur la coupe transversale d'un pilier, les lésions sont, d'une façon générale, plus accusées à la périphérie qu'au centre. Les îlots affleurent l'endocarde et sont séparés les uns des autres par des intervalles sains, de telle sorte qu'on dirait la rangée extrême d'un damier; il arrive, au reste, de voir les îlots eux-mêmes être séparés de la séreuse par une rangée de cellules myocardiques saines. A l'intérieur des piliers, les groupes de fibres dégénérées forment des taches ordinairement non exactement circulaires, mais semi-lunaires ou plus irrégulières encore. Leur diamètre est très inégal, car la coupe porte sur les îlots losangiques à des niveaux différents.

Quant à la disposition que les îlots semblent affecter par rapport aux espaces vasculo-connectifs, on peut dire qu'ils s'en rapprochent plutôt qu'ils ne les fuient; autour d'un espace vasculo-connectif circulaire, centré par une artériole, les fibres dégénérées forment rarement une couronne régulière, mais affleurent son pourtour en deux ou trois points distincts, de façon à figurer une bordure discontinue et panachée.

Connaissant maintenant, d'une part la disposition macroscopique du tacheté sous-endocardique que nous avons décrit au début de ce chapitre, d'autre part le mode de répartition en îlots des lésions graisseuses révélé par l'examen microscopique, il reste à superposer, à identifier ces deux aspects et rien ne sera plus facile. Ce sont les îlots graisseux

dégénérés qui, par suite de la substitution de gouttelettes de graisse à la substance de la fibre apparaissent sous forme de taches blanchâtres, visibles par transparence à travers l'endocarde, et les formes et les aspects variables du tacheté sous-endocardique relèvent de la variabilité constatée dans les dimensions, la disposition et le mode de confluence des îlots.

Aux îlots bien isolés, espacés et séparés par de larges intervalles de substance saine correspond l'aspect tacheté, tigré, pommelé que nous avons décrit sous l'endocarde, principalement au niveau de l'infundibulum et des petits piliers de la pointe des deux ventricules. Lorsque ces mêmes îlots s'accroissent et confluent en formant ces bandes dentelées et sinueuses transversales ou obliques, ils provoquent l'apparition, sous la séreuse interne, principalement au niveau des gros piliers, de ces stries transversales, sorte de zébrure, de zigzags qui rayent en travers ces muscles papillaires. Enfin, un mode de confluence plus irrégulier, suivant l'aspect des mailles d'un filet ou des anneaux d'une chaîne explique ces dessins réticulaires que nous avons comparés au fin liseré blanchâtre cerclant la périphérie du lobule d'un foie modérement gras. Ainsi les deux dispositions macroscopiques et microscopiques du tacheté et des îlots se trouvent éclairées l'une par l'autre et rendues équivalentes.

2° Dégénérescence graisseuse diffuse. — La dégénérescence graisseuse répartie d'une manière

diffuse dans l'épaisseur du myocarde, ne nous arrêtera pas longtemps. Elle correspond aux cas où, macroscopiquement le tacheté sous-endocardique n'était pas visible, et dans lesquels, cependant, l'examen microscopique a révélé des altérations graisseuses des fibres.

Dans ce cas, les lésions sont réparties très uniformément dans toute l'épaisseur de la paroi cardiaque, souvent de l'endocarde au péricarde. Les fibres sont atteintes, en général, à un degré moyen, jamais d'une façon très intense, et elles le sont d'une façon diffuse. Nous avons vu des préparations comprenant toute l'épaisseur du ventricule gauche, dans lesquelles toutes les fibres, sans exception, étaient lésées et toutes à un degré égal ; c'est comme un enfumage uniforme de toutes les cellules. Nous demandons qu'on ne confonde pas cette forme, avec l'aspect diffusé qu'offrent les cas de dégénérescence graisseuse en îlots, dans lesquels les parties intermédiaires ont été envahies secondairement, mais permettent toujours de reconnaître la disposition initiale.

3° Lésions cellulaires. — Jusque-là, nous n'avons décrit que l'aspect grossier des lésions, leur groupement et leur répartition, il reste à voir comment se fait l'infiltration de la cellule myocardique par la graisse, quels sont les divers degrés et les difrents modes de cette lésion, en un mot, il reste à étudier après l'îlot graisseux, la cellule graisseuse.

Nous avons étudié ces lésions, il est à peine besoin de le dire, sur nos préparations imprégnées à l'acide

osmique ; nous ferons cependant remarquer que les pièces, fixées d'abord au liquide Müller, puis imprégnées lentement durant quinze à vingt jours dans le liquide de Marchi, nous ont donné des préparations, à la fois plus fines et plus durables que la fixation simple, pendant quarante-huit heures, au Flemming fort. La cellule est imprégnée beaucoup plus délicatement et se prête mieux à l'analyse histologique. Nous décrirons d'abord l'aspect des cellules graisseuses, après action de l'osmium, nous réservant de revenir plus tard sur les aspects fournis par d'autres méthodes de fixation ou de coloration.

Nous décrirons dans la stéatose de la fibre musculaire, quatre degrés distincts qui sont sans doute aussi des stades successifs. du même processus.

Dans le *premier degré*, l'altération est à son minimum ; on note seulement la présence dans le fuseau protoplasmique central, autour du noyau et mélangées aux grains pigmentaires, de granulations graisseuses minuscules.

On connaît la fréquence, la constance, pourrait-on dire, de l'existence du pigment au centre des cellules cardiaques ; nous ne l'avons trouvé nettement absent que dans deux cas (chez deux enfants de cinq mois et de cinq ans) et il augmente notoirement avec l'âge. Il nous a toujours paru plus abondant dans les oreillettes que dans les ventricules. Les grains pigmentaires sont disposés dans le fuseau protoplasmique central, de chaque côté du noyau, formant pour ainsi dire, aux deux extrémités de ce corpuscule central, deux cones, dont la base est appliquée con-

tre le noyau, et dont le sommet va en s'atténuant parfois presque jusqu'aux limites de la cellule, en conservant le centre du cylindre primitif. A un degré plus intense, les grains envahissent l'espace protoplasmique situé à la périphérie du noyau et émigrent parfois au loin dans la fibre sous forme de files longitudinales insérées entre les fibrilles primitives.

Or, c'est précisément au centre de la fibre, dans le fuseau protoplasmique, et mélangées aux grains pigmentaires que se déposent les premières granulations graisseuses. Ces fines granulations graisseuses diffèrent des grains de pigment parce qu'elles sont en nombre moins considérable, plus petites, plus arrondies et surtout imprégnées en noir par l'acide-osmique. Les granulations pigmentaires apparaissent, au contraire nettement plus volumineuses, elles sont, en outre non sphériques, mais irrégulières, ébrèchées et comme à facette ; leur couleur est ambrée ou jaune clair, parfois jaune brun, jamais noire. On en voit parfois 60 à 80 aux deux pôles du noyau.

Les granulations graisseuses en se déposant autour de ce fuseau pigmentaire, lui donnent un aspect général plus sombre, plus foncé ; elles sont visibles parfois seulement à l'aide de l'immersion on les voit alors apparaître et disparaître en fouillant l'épaisseur du fuseau protoplasmique et pigmentaire par les variations de la mise au point. Elles se détachent comme de petits points noirs minuscules sur le fond brun des grains pigmentaires. C'est à cet ensemble

que nous donnerons le nom de *fuseaux pigmento-graisseux*.

Ces fuseaux pigmento-graisseux sont très fréquents, nous les avons rencontrés dans un grand nombre de cœurs, avec une prédominance extrêmement nette pour les oreillettes ; ils sont, du reste, très souvent localisés à ces deux cavités et respectent les ventricules. Etant donné que cette altération est très minime, relativement fréquente, souvent localisée aux oreillettes, nous n'avons pas considéré les cœurs la présentant comme atteints véritablement de dégénérescence graisseuse. Cependant, dans les tableaux placés à la fin de cette étude, nous signalerons les cas où elle a été relevée.

Dans le *second degré de la lésion*, l'altération graisseuse est plus nette et atteint véritablement la fibre. Ce sont, dans des cellules présentant, ou non, le fuseau pigmento-graisseux, de minuscules granulations réparties, sans ordre apparent, mais très uniformément dans toute l'étendue de la fibre. On ne les voit pas apparaître tout d'abord autour des fibrilles entourant le fuseau protoplasmique central, mais, dès le début, elles paraissent disséminées dans toute la fibre.

Ces granulations sont isolées les unes des autres et disposées sans aucun ordre les unes par rapport aux autres. Lorsqu'elles sont très peu nombreuses, leur appréciation ne devient possible qu'à l'aide d'un objectif à immersion ; elles apparaissent alors de couleur non franchement noire mais gris foncé et donnent à la fibre un aspect poussiéreux. A un stade

plus avancé, elles deviennent facilement visibles, même à un grossissement moyen. Enfin, elles peuvent devenir très abondantes, assez volumineuses sans que, pourtant, elles cessent d'affecter cet aspect de dissémination irrégulière qui caractérise ce second degré de l'altération cellulaire.

Le *troisième degré* de la stéatose de la fibre cardiaque est remarquable par ce fait que les granulations sont plus nombreuses et affectent très nettement une ordonnance en lignes longitudinales. C'est l'aspect le plus caractéristique et celui qu'on rencontre le plus fréquemment parmi les lésions comprises sous le nom de dégénérescence graisseuse du myocarde ; nous le décrirons donc avec soin.

Vu à un faible grossissement, l'aspect général des granulations est déjà très visible, mais il acquiert toute sa netteté à l'examen à l'immersion. La fibre musculaire, au lieu de présenter sa teinte blonde normale est totalement infiltrée de fines granulations graisseuses qui ressortent vivement en noir sur fond clair. Ce qui frappe immédiatement, c'est que ces granulations sont disposées très régulièrement en files longitudinales dans le sens de la longueur de la cellule musculaire. On ne peut comparer l'arrangement de ces granulations plus exactement qu'à un collier de perles ou aux grains d'un chapelet.

Ces rangées longitudinales sont comprises au nombre de 15 à 20 dans la largeur de la cellule musculaire, et cela dans une position fixe de l'objectif; mais si l'on fouille les différents plans de la cellule musculaire par de légères variations impri-

mées à la vis micrométrique, on voit disparaître les anciennes et en apparaître de nouvelles. C'est dire qu'elles existent dans la profondeur et le centre de la fibre tout aussi bien qu'à la surface. Elles sont, de plus, exactement parallèles et régulièrement espacées les unes des autres. On les voit parfois s'étendre d'un bout à l'autre du segment contractile et courir entre deux traits de ciment ; mais, plus souvent, elles s'interrompent brusquement, soit par suite d'une section oblique de la surface de la fibre, ou d'une orientation un peu inclinée de la cellule par rapport au plan de la préparation

Le diamètre des granulations graisseuses qui les constituent est très réduit et l'on a, dans l'évaluation de leurs dimensions, un terme de comparaison tout trouvé dans les globules du sang dont on note toujours la présence à l'intérieur des capillaires intercellulaires. Les plus fines semblent avoir seulement 1/15 à 1/10 du diamètre d'un globule rouge ; d'autres atteignent 1/3 à 1/4 de ce diamètre ; lorsqu'elles sont très fines, on peut en compter 60 à 80 placées bout à bout dans une rangée longitudinale s'étendant d'une extrémité de la cellule à l'autre.

Leurs dimensions ne varient pas seulement d'une fibre à l'autre, mais dans une même fibre et dans une même rangée longitudinale ; parfois on voit une granulation minuscule insérée entre deux plus volumineuses, mais cette alternance ne se continue jamais régulièrement.

Elles sont très peu espacées, correspondent à peu près au dessin de la striation transversale et arrivent

presque à se toucher lorsque l'altération est très accusée. L'aspect général est alors très remarquable : on a l'apparence d'un fin grillage longitudinal d'une régularité extrême, tendu à la surface et dans l'intérieur de la fibre qui, au total, se trouve infiltrée certainement de plus d'un millier de granulations d'un beau noir de jais. Et, cependant, malgré cette infiltration graisseuse généralisée, il est remarquable de voir combien la disposition générale de la fibre est peu altérée, peu bouleversée.

C'est un point sur lequel notre maître, M. le professeur R. Tripier, a plusieurs fois appelé notre attention et qu'il considère comme très important. La cellule musculaire a conservé ses dimensions normales, sa régularité ordinaire ; la striation transversale persiste assez longtemps, le noyau, lorsqu'on colore la cellule par les réactifs ordinaires, apparaît avec son aspect typique. Ce n'est ni une atrophie, ni une destruction, ni une nécrose de la cellule, mais une infiltration de son corps par de fines granulations graisseuses qui se déposent à son intérieur avec une extrême régularité sans paraître bouleverser en rien, au moins dans les premiers stades, sa structure générale. Cependant, lorsque les granulations deviennent plus abondantes la striation transversale perd de sa netteté, disparaît et la striation longitudinale lui survit seule.

Cette disposition des granulations graisseuses en lignes longitudinales s'explique aisément, car leur dépôt ne se fait pas en un point quelconque, mais dans des espaces dont la direction longitudinale est

déterminée par la structure fibrillaire de la cellules.

Lorsqu'il existe peu de granulations, elles sont irrégulièrement disséminées ; mais, dès qu'elles deviennent plus nombreuses, elles bourrent les espaces qui les doivent recevoir, les injectent pour ainsi dire dans toute leur longueur et apparaissent ainsi sous forme de fines rangées longitudinales.

Ici un problème se pose : ces rangées longitudinales de granulations graisseuses dont la formation est sous la dépendance de la structure fibrillaire, sont-elles situées à l'intérieur même des fibrilles primitives ou entre elles, dans les espaces protoplasmiques interfibrillaires ? En un mot, la substance graisseuse se dépose-t-elle dans la substance contractile ou dans le protoplasma, non différencié ?

La plupart des auteurs, Rokitansky, Virchow, Krehl, et surtout Gœbel, qui consacre à ce point une assez longue discussion, sont d'avis que les granulations graisseuses siègent dans la substance protoplasmique interfibrillaire. La disposition inverse peut cependant se voir ; elle a été constatée par Renaut (1) dans un cas de lésions graisseuses sous-jacentes à un foyer de péricardite. Durand (2), à l'aide de l'examen à la lumière polarisée, a pu se

(1) Renaut et Landouzy. — Soc. Biologie, 7 juillet 1877. Des conditions matérielles qui empêchent le cœur de se contracter dans l'asthénie cardiaque.

(2) Durand. — Th. de Lyon, 1879. Etude anatomique sur le segment cellulaire contractile et le tissu connectif du myocarde.

rendre compte que le dépôt des granulations graisseuses commençait, dans ce cas, par le disque épais, puis, envahissait le disque mince et respectait les disques clairs.

Nous avons examiné plusieurs de nos préparations à ce point de vue, et les chapelets de granulations nous ont toujours paru siéger, comme à Gœbel, dans les espaces protoplasmiques interfibrillaires. C'est, du reste, un point qu'il est souvent difficile de déterminer, car les apparences peuvent être trompeuses ; on peut voir, en effet, une rangée de granulations se superposer à une fibrille primitive sous-jacente, et faire croire que les granulations siègent dans son intérieur, ou, réciproquement, une fibrille laisse voir par transparence une ligne de granulations située au-dessous d'elle.

L'étude de ce problème nous a semblé plus facile sur des fibres dans lesquels la striation longitudinale est très apparente et persiste parfois seule ; à l'extrémité de ces fibres lorsqu'elles sont coupées obliquement, les fibrilles primitives se disposent sur une épaisseur très minime, s'effilochent en quelque sorte et l'on peut voir très nettement des granulations graisseuses siéger dans leur intervalle. En outre, dans certains cas, lorsqu'on examine le contour d'une fibre cardiaque, sur une coupe longitudinale, on voit ses limites extrêmes être formées par une file longitudinale de granulations graisseuses qui font même hernie à la périphérie de la fibre et siègent en dehors, à la surface de la dernière fibrille.

Sur des coupes transversales de la fibre musculaire, lorsque l'infiltration graisseuse est au début, et qu'un léger degré d'hyperplasmie, en dessinant mieux les champs de Conheim, permet de mieux juger de la situation des gouttelettes de graisse, par rapport aux fibrilles, on peut constater qu'elles siègent autour des fibrilles et non à leur intérieur.

Enfin nous nous appuyons encore sur ce fait important que jamais nous n'avons vu à l'intérieur d'une fibre envahie par la graisse, ces granulations graisseuses s'orienter nettement en rangées transversales d'un bord de la fibre à l'autre et figurer ainsi une striation transversale ; cette disposition n'eût cependant pas manqué de se produire si, dans nos cas, les disques épais avaient été envahis systématiquement ; la figure générale eût été celle d'un quadrillage et non d'un grillage longitudinal.

Pour ces raisons, nous admettrons donc que les granulations graisseuses siégeaient, dans les cas examinés par nous, dans les espaces protoplasmiques interfibrillaires, ce que pouvait, du reste, faire prévoir leur dépôt primitif dans le fuseau protoplasmique central.

Nous avons décrit longuement l'aspect d'une fibre musculaire infiltrée de fines granulations, disposées en rangées longitudinales d'une régularité extrême. Nous avons dit également que le diamètre des granulations variait beaucoup d'une cellule à l'autre. En effet, en même temps que les lésions s'accusent, les perles confluent, les rangées peuvent se fusionner latéralement et le dessin cellulaire devient alors plus

grossier, mais garde toujours son ordonnance longitudinale régulière; seulement, il n'y a plus que dix à douze rangées le long de la fibre et chacune d'elles ne compte plus que vingt à vingt-cinq granulations. On peut voir encore des fibres dont les granulations graisseuses possèdent la dimension de près d'un globule rouge et qui conservent cependant leur ordonnance en rangées longitudinales. Ce ne sont alors plus des granulations, mais des gouttelettes graisseuses.

Mais, à mesure que l'altération progresse, la confluence s'accuse encore et il se forme, dans la fibre, de véritables gouttes de graisse disposées alors dans son centre sans ordonnation régulière. La disposition en lignes longitudinales a disparu, c'est le *quatrième degré* de la stéatose. Disons de suite qu'il est rare; nous l'avons rencontré à peine dans trois ou quatre cas, et toujours dans des formes avec tacheté. C'est toujours, en effet, dans ces formes que les altérations cellulaires acquièrent leur maximum d'intensité.

Les fibres présentant ces altérations aussi intenses sont toujours placées au centre des îlots graisseux, c'est par elles que la stéatose a débuté et, c'est à leur niveau qu'elle a le plus progressé. Au milieu de la cellule on voit alors de grosses gouttes noires dont les plus volumineuses atteignent parfois le volume de deux à quatre globules rouges; jamais nous n'avons vu ces gouttes atteindre le volume des cellules adipeuses conjontives. Ces gouttes de graisse occupent toujours l'axe de la cellule et, très souvent, on voit encore la périphérie occupée par des granulations plus petites, ordonnées en lignes longitudinales; de

telle sorte que ce sont seulement les goutelettes centrales qui ont conflué en gouttes volumineuses, et qu'ainsi le maximum de l'altération se trouve reporté non seulement au centre de l'îlot, mais au centre de la fibre. Même dans ces cas, M. le professeur Tripier insiste sur ce fait que la cellule n'est pas atrophiée, elle est comme renflée au niveau du dépôt des grosses goutelettes de graisse. Il est difficile de dire ce que devient, dans ces cas extrêmes, la substance contractile ; autour des grosses gouttes noires il existe un liquide clair, mais à la périphérie de la cellule on perçoit encore parfois quelques éléments contractiles.

On suit donc parfaitement, ainsi, les différentes phases du processus de l'infiltration de la cellule myocardique par la graisse, granulations minuscules déposées d'abord autour du noyau et mélangées aux grains de pigment, fines granulations disséminées irrégulièrement dans l'étendue de la cellule, puis injectant, lorsqu'elles augmentent, tous les espaces interfibrillaires et prenant, de ce fait, une ordonnance régulière en files longitudinales, enfin, confluant en grosses gouttelettes et en gouttes se disposant alors irrégulièrement, par suite de la destruction ou du refoulement du cadre conducteur des fibrilles.

Sur les préparations colorées soit au carmin, soit à l'hématéine éosine, on constate les mêmes détails, quoique moins nettement. D'une façon générale, les îlots graisseux se colorent plus faiblement, en jaune pâle par le carmin et en lilas clair par l'hématéine

éosine ; les fibres apparaissent très granuleuses, le noyau persiste mais il est, cependant, souvent plus volumineux et plus faiblement teinté.

Sur des préparations non fixées à l'acide osmique et incluses à la paraffine, la graisse a été dissoute et les granulations sont remplacées par des vacuoles. Sur les fibres très altérées, ces vacuoles sont volumineuses et, dans certaines cellules, on les voit très nettement, non pas détruire la substance contractile à l'emporte-pièce, mais comme dissocier les fibrilles, les refouler sur les côtés et renforcer ainsi les contours de la fibre.

Comme altérations cellulaires concomitantes de l'infiltration graisseuse, il en est deux que l'on rencontre parfois ; c'est, d'une part, la lésion décrite par Renaut et Landouzy, et dénommée par eux myocardite segmentaire, d'autre part, l'élargissement des traits de ciment intercellulaires. Dans ce dernier cas, les segments contractiles du myocarde sont admirablement bien limités, chaque bande de ciment élargie étant réservée en blanc, alors que toute la fibre est noircie par l'osmium. Cette disposition se perd, du reste, lorsque la fibre est très altérée. La coexistence de ces deux lésions avaient déjà été signalées par Gœbel dans son article du *Centralblatt*.

Comme Gœbel, également, nous n'avons rien vu qu'on puisse ranger parmi « la tuméfaction trouble « et le trouble albumineux », et il n'est pas probable que cette altération soit le stade antécédent de l'infiltration graisseuse de la fibre.

Gœbel avait noté, comme stade préliminaire de la stéatose de la fibre, « une altération particulière du « protoplasma interfibrillaire, consistant en varico- « sités ; une sorte de sinuosité des lignes interfi- « brillaires, une opacité partielle, mais qui est très « peu nette et se trahira seulement à un œil spécia- « lement exercé ». Cet auteur aurait même pu, par la présence de cette varicosité de la striation interfibrillaire, en inférer à coup sûr l'existence de lésions graisseuses dans le même myocarde. Malheureusement, il a le tort de ne pas donner une technique précise, et nous ne savons dans quelle circonstance il a noté cette altération. Nous ne l'avons pas retrouvée sur nos préparations. Quant à la dégénérescence granuleuse qu'on se complaît, par l'expression de dégénérescence granulo-graisseuse, à rendre inséparable de la lésion que nous étudions, nous ne l'avons pas rencontrée isolément. En somme, on ne trouve que peu, ou même pas d'altérations des fibres musculaires en dehors de celles qui ont subi la stéatose (1).

(1) Quant à la nature des substances grasses qui infiltrent la fibre, il ne semble pas qu'elles appartiennent à la classe des lécithines ou graisses phosphorées. On sait que Dastre et Morat, étudiant les dégénérescences graisseuses au cours de l'empoisonnement phosphoré, découvrirent un caractère optique de ces graisses : la biréfringence. Grâce à cela, ils purent s'assurer que, dans le rein, par exemple, les lésions graisseuses provoquées par le phosphore étaient dues, en réalité, à la formation, dans les cellules rénales, de lécithines. En dehors de cette étiologie spéciale, il n'en est

Ayant maintenant en main les résultats révélés par l'examen macroscopique et microscopique des lésions, et pouvant nous appuyer sur les données fournies par l'une ou l'autre de ces méthodes, il nous est possible d'aborder et de tenter l'explication des trois points que, jusque-là, nous avons dû laisser dans l'ombre, à savoir : 1° la répartition générale des altérations graisseuses dans les diverses cavités du cœur ; 2° le lien à établir entre les deux formes de dégénérescence graisseuse diffuse et en îlot ; 3° enfin, la raison d'être de cette répartition des lésions en îlots, fait qui domine, en quelque sorte, toute l'histoire anatomique de la dégénérescence graisseuse du myocarde.

4° Répartition des lésions dans les cavités cardiaques. — Nous avons déjà abordé ce point par deux fois, soit en traitant de la localisation du tacheté, soit en étudiant la disposition des îlots dans l'épaisseur des parois ventriculaires; il nous reste à en parler à un point du vue plus général, en considérant non plus seulement la forme tachetée de la dégénérescence graisseuse, mais les lésions graisseuses, quelque disposition qu'elles affectent. Nous aurons à envisager successivement, tout d'abord la

certainement pas de même; pour notre compte, nous avons examiné à la lumière polarisée des fibres cardiaques dégénérées et même des graisses extraites par l'éther d'un myocarde atteint de dégénérescence graisseuse, et nous n'avons pu noter la biréfringence; le champ restait complètement obscur lorsque les deux nicols étaient croisés.

fréquence comparée de l'envahissement par la dégénérescence graisseuse des diverses cavités cardiaques et, dans ces cavités, les points qui offrent les lésions les plus intenses.

Pour ce qui est du premier point, voici ce que nous a révélé l'examen de nos 40 cas de dégénérescence graisseuse.

Sur 32 cas où les 4 cavités furent examinées, nous avons trouvé atteintes par les altérations graisseuses:

Les 4 cavités.....	17 fois
Les 2 ventr. et l'or. gauche	4 fois
Les 2 ventricules.....	4 fois
Le ventricule droit seul...	3 fois
Le ventricule gauche seul.	2 fois
Les 2 oreillettes	1 fois
L'oreillette droite seule...	1 fois

Nous laissons de côté les 8 cas restants dans lesquels deux ou trois cavités ont seules été examinées et nous pouvons conclure du tableau précédent que, le plus souvent (dans plus de la moitié des cas), la dégénérescence graisseuse envahit les 4 cavités cardiaques, que les ventricules sont plus souvent atteints isolément que les oreillettes, et qu'enfin ces dernières affectent parfois une certaine indépendance l'une de l'autre ou vis-à-vis des ventricules correspondants.

Quant aux points qui présentent, dans les divers cas, le maximum de lésions, leur appréciation est beaucoup plus difficile. Gœbel, sur 58 cas, où il a tenté cette évaluation, est arrivé aux résultats suivants.

Dans 7 cas la dégénérescence graisseuse paraissait uniformément répartie dans les diverses cavités atteintes. Dans les 51 cas restants les points les plus dégénérés étaient :

Les piliers du ventricule droit	11 fois
Les parties sous-péricardiques des deux ventricules	11 fois
Les piliers du ventricule gauche	8 fois
Les parties sous-endocardiques du ventricule droit	7 fois
Les deux oreillettes	3 fois
Le ventricule droit seul	5 fois
Le ventricule gauche seul	2 fois

Gœbel conclut de ce tableau que ce sont les piliers qui sont les points où se localise le plus volontiers le processus stéatosant, ce qui est vrai ; et que si l'on excepte les piliers, les couches sous-péricardiques du myocarde sont plus fréquemment atteintes que les parties sous-endocardiques, ce qui est beaucoup plus contestable. En effet, dans nos cas, à part les cœurs dans lesquels le processus était réparti diffusément et atteignait aussi fortement les couches externes que les couches internes, à part les faits de péricardite dans lesquels les altérations prédominent très souvent sous le péricarde, nous avons toujours vu

les lésions montrer une *prédominance très manifeste pour les couches sous-endocardiques du myocarde.*

5° Rapports entre les deux modes de répartition des lésions graisseuses : en ilots et diffus. — Nous avons vu, par tout ce qui a été dit plus haut, qu'il y a deux formes de dégénérescence graisseuse : la première forme se traduisant macroscopiquement par la présence du tacheté sous-endocardique, et à l'examen microscopique, par l'existence d'îlots bien localisés ; la deuxième forme, sans aspect spécial sous-endocardique et présentant une diffusion extrême des lésions microscopiques sans aucune tendance au groupement en îlots. Quels rapports, quels liens faut-il concevoir entre ces deux modes de répartition des lésions ?

Nous ferons, tout d'abord, remarquer *qu'il ne semble pas y avoir de différence essentielle entre ces deux formes* dont les aspects paraissent cependant si distincts. On les rencontre, en effet souvent, dans un même cœur, et il est fréquent de voir, par exemple chez les emphysémateux, le cœur droit présenter seul le tacheté et l'examen microscopique révéler, dans le ventricule gauche, des altérations diffuses. D'autre part, au cours des mêmes affections (surcharge graisseuse du cœur, hypertrophie du cœur droit) on voit survenir indifféremment tantôt l'une, tantôt l'autre de ces formes.

Il faut donc convenir que ces deux formes sont de signification équivalente et constituent moins deux types distincts que deux modalités différentes d'un

même processus. Encore faut-il tenter de découvrir la raison d'être de ces deux modalités.

Presque tous les auteurs ont cherché l'explication de ce problème dans l'intensité variable des lésions dans l'un et l'autre cas, et ils ont de la tendance à considérer ces deux formes, non comme deux modalités distinctes, mais comme *deux phases successives* d'un même processus. Au début, disent-ils, la dégénérescence graisseuse se présente sous un aspect tacheté et n'envahit le myocarde que par petits îlots; plus tard, si la dégénérescence s'accuse, les parties intermédiaires se stéatosent à leur tour, la disposition initiale disparaît et fait place à des lésions diffuses.

Ainsi présentée, cette explication devient assez plausible, séduisante même, aussi a-t-elle été adoptée avec facilité. Nous ne croyons cependant pas qu'elle soit l'expression de la vérité, pour les raisons suivantes.

Tout d'abord si, réellement, la forme diffuse représentait une phase ultérieure de la forme en îlots, les lésions graisseuses devraient toujours être plus intenses dans la première de ces formes que dans la seconde. Or, il n'en est rien. Nous ne prétendons pas que certaines formes diffuses ne puissent présenter exceptionnellement des lésions plus étendues ou même plus accentuées que certaines formes en îlots où le tacheté et les points dégénérés sont étroitement localisés sous l'endocarde, nous voulons dire simplement que, d'une façon générale, *les lésions sont plus intenses dans les formes en îlots que dans les*

formes diffuses. Dans ces dernières, en effet, toutes les cellules sont atteintes, mais elles le sont à un degré minime et apparaissent comme très modérément infiltrées. C'est dans la forme en îlots, avec tacheté sous-endocardique très apparent, qu'on rencontre non plus ces fibres délicatement et régulièrement imprégnées de fines granulations graisseuses, mais ces cellules bourrées de véritables goutelettes et gouttes de graisse et presque disloquées par l'intensité de la stéatose. On ne rencontre jamais ces degrés extrêmes dans les formes diffuses, c'est là un fait certain et qui cadre bien mal avec l'hypothèse qui fait de cette forme diffuse un stade ultérieur de la forme en îlots.

D'autre part, dans les cœurs qui présentent dans une de leurs cavités la distribution en îlots avec tacheté sous-endocardique, et, dans l'autre ventricule, par exemple, une dégénérescence diffuse, c'est presque toujours au lieu du tacheté que se rencontrent les altérations les plus intenses et non dans la cavité présentant une distribution diffuse (soi-disant plus avancée) des lésions. Ce n'est que dans deux cas que nous avons constaté des altérations réellement plus accusées dans la cavité non tachetée.

Enfin, lorsqu'on examine avec attention une cavité présentant un tacheté sous-endocardique très accentué, nulle part on ne voit ce tacheté disparaître par suite de l'intensité de la lésion, et se transformer en placards diffus plus ou moins étendus. Sur les coupes microscopiques, alors même que les parties intermédiaires aux îlots sont envahies, les îlots primitifs res-

tent cependant très visibles et les lésions cellulaires atteignent à leur niveau des degrés qu'elles n'atteignent jamais dans les formes diffuses.

Etant donné, d'une part que les lésions graisseuses sont, en général, plus intenses dans la forme avec îlots que dans la forme diffuse, d'autre part qu'on ne peut jamais surprendre la transformation d'un tacheté sous-endocardique ou d'îlots graisseux en placards diffus, nous nous refusons à admettre qu'il s'agisse là de deux stades successifs, transformables l'un dans l'autre. Nous pensons plutôt que la forme diffuse est d'emblée diffuse et que les îlots n'évoluent jamais complètement vers cette forme ; en un mot, tout en croyant à l'équivalence de signification de ces deux modalités, nous maintenons la légitimité de leur distinction.

Quelles sont donc les causes qui interviennent dans la répartition des lésions graisseuses et les disposent d'emblée, tantôt en îlots, tantôt d'une façon diffuse ? Cette disposition serait-elle en rapport avec telle ou telle notion étiologique ? Nous ne le pensons pas, car nous voyons une même cause étiologique produire tantôt un cœur sans tacheté, tantôt un cœur avec tacheté et même souvent dans un même cœur une distribution en îlots dans une cavité, diffuse dans l'autre (1).

(1) Il y a, cependant, une affection dans laquelle nous n'avons jamais vu apparaître le tacheté sous-endocardique, c'est la péricardite ; (nous exceptons un cas de péricardite suppurée récente dans lequel le tacheté existait, mais pouvait fort bien

Nous serions plus disposé, pour notre compte, à faire relever cette répartition variable des lésions d'autres causes, à l'attribuer par exemple *à l'état des parois cardiaques*, *à leur hypertrophie*, *à la pression plus élevée supportée par elles* dans certaines circonstances pathologiques. Ces modifications créent peut être, au niveau du myocarde, des troubles circulatoires particuliers qui groupent différemment les lésions et favorisent leur disposition en lots. Cette hypothèse aurait du moins en sa faveur *ce fait* que nous avons bien mis en relief dans notre paragraphe sur la localisation du tacheté sous-endocardique, nous voulons dire la constance remarquable avec laquelle ce tacheté se répartit, dans un cœur, au niveau des cavités hypertrophiées où la tension est maxima.

Il est aussi possible que, comme l'ont avancé certains auteurs, la rapidité du processus stéatosant,

dépendre d'une insuffisance aortique ancienne ayant provoqué une hypertrophie énorme du ventricule, cœur de 730 gr.). Nous avons, à ce propos, lu les observations de péricardite avec lésions graisseuses du myocarde, rapportées en assez grand nombre par Wagner et celles au nombre de deux publiées par Virchow. Dans aucun de ces cas le tacheté sous-endocardique n'était signalé nettement. Il se peut donc que dans la péricardite la dégénérescence graisseuse survienne régulièrement sans tacheté sous-endocardique. Au reste, si la distribution des lésions n'affecte pas la répartition classique en îlots, elle n'est pas non plus régulièrement diffuse et se fait par bandes plus ou moins irrégulières à prédominance sous-péricardique.

soit pour quelque chose dans cette répartition des lésions ; Wagner estimait que la dégénérescence diffuse était un processus aigu, la dégénérescence en îlots un processus chronique.

Quoi qu'il en soit, et quelle que soit encore l'incertitude de l'explication proposée par nous, nous croyons pouvoir affirmer que ce n'est pas seulement le degré variable d'intensité des lésions qui tient sous sa dépendance la disposition diffuse ou en îlots des altérations graisseuses du myocarde.

6° Explication du tacheté sous-endocardique et du mode de répartition « en ilots » des lésions. — Le groupement si particulier et si singulier des lésions graisseuses dans le myocarde, qui constitue le fait saillant de l'histoire anatomique de cette lésion, est longtemps demeuré sans explication; il semblait même avoir définitivement lassé la sagacité des anatomo-pathologistes. La plupart des auteurs ne disent rien à son sujet et se bornent à constater le fait, laissant à d'autres le soin de formuler des hypothèses (1).

(1) Brault. — *Bulletins de la Société Anatomique*, 1894. Sur deux cas de myocardite avec dégénérescence graisseuse par îlots des segments cardiaques. Cet auteur rapporte deux faits très précis. Il a nettement constaté la disposition en îlots. Pour lui la dissémination des lésions ne saurait être expliquée par le mode de distribution vasculaire mais serait plutôt en faveur d'une intoxication dont les effets auraient été simultanés.

C'est véritablement à Ribbert (1) que l'on doit d'avoir fourni de ce fait une raison pleinement valable. Cet anatomo-pathologiste avait été conduit, à la suite de diverses considérations, à penser que ces îlots de dégénérescence graisseuse devaient dépendre du mode de la circulation myocardique. Il avait vu, en effet, comme Busch, comme Colley, que les embolies graisseuses fines produisaient, dans le myocarde, de petits territoires embolisés graisseux, dont l'aspect était assez semblable aux îlots graisseux du tacheté sous-endocardique ; il avait remarqué, de même, que, sur certains myocardes, on percevait, en regardant attentivement, des zones pâles alternant avec des zones plus colorées. Il eut alors l'idée de traiter, par des injections colorées, les myocardes sains ou graisseux et découvrit ainsi le secret de l'égnime. Nous avons repris ces expériences et nous allons exposer les résultats auxquels nous sommes arrivés, pleinement confirmatifs d'ailleurs de ceux obtenus par Ribbert en 1897.

a) *Injection d'un myocarde sain.* — Lorsqu'on injecte, avec une masse à la gélatine et au bleu de Prusse, un cœur par les deux coronaires, si l'injection est faite à 40° et dans les conditions voulues, le liquide pénètre bien, et ressort par la grande veine coronaire, après avoir rempli tous les vaisseaux du

(1) Ribbert (de Zurich). — Beiträge zur pathologischen, Anatomie des Herzens. *Virchow. Arch. für Path. Anat.*, Bd. 147, p. 193, année 1897.

cœur. Lorsqu'après refroidissement on ouvre le cœur, l'endocarde, la surface de section du myocarde, tout est bleu et uniformément bleu ; seules, les valvules apparaissent blanches et avasculaires. Si l'on prélève un fragment du myocarde pour l'examen microscopique, on constate une injection admirable de finesse, remplissant les capillaires et dessinant toutes leurs flexuosités. Jusque là, rien que de simple et de prévu.

Si, maintenant, on injecte le cœur avec précaution, en surveillant pour ainsi dire la progression de l'injection, comme dit Ribbert, les résultats sont tout autres. Afin de bien nous rendre compte de ce qui se passe alors, nous avons procédé de la façon suivante. Les deux ventricules sont ouverts par l'incision classique, passant entre les deux sigmoïdes antérieures ; on pince sur la tranche de section les branches artérielles volumineuses, et l'on fait pousser, par un aide, lentement et avec précaution, une injection au bleu par les artères coronaires. Il faut alors, à ce moment, suivre de près les effets de l'injection sous l'endocarde. On constate que les diverses parties s'injectent très inégalement, les piliers, en général, le plus difficilement et les derniers, et que la réplétion n'est jamais très régulière ni complète, étant donnée la large brèche créée par l'ouverture ventriculaire.

On peut, cependant, très bien juger de la façon dont cette injection progresse sous la membrane séreuse endocardique. Tout d'abord, en un point quelconque, il se dessine de petits points bleus

minuscules, espacés, qui, peu à peu, grossissent et se rapprochent. Sur les piliers, ces petites taches se joignent latéralement par leurs plans côtés et dessinent de fines bandes striées et dentelées transversales par rapport à la direction des piliers. Si l'on pousse plus fort, les espaces intermédiaires au tacheté se remplissent, et le myocarde devient bleu. Retenons donc ce premier fait bien digne de remarque, qu'*au stade moyen d'une injection poussée avec précaution, il se produit sous l'endocarde, en bleu, le dessin du tacheté caractéristique de la dégénérescence graisseuse du myocarde.*. Ces deux dessins ne sont pas seulement comparables entre eux, ils sont identiques, et cette reproduction, dans les cœurs injectés avec précaution, est à ce point exacte, qu'à quelqu'un qui se figurerait mal, d'après notre description, l'aspect du tacheté sous-endocardique, nous ne saurions conseiller rien de mieux que de le reproduire, et d'apprendre à le connaître par l'injection au bleu. Il apparaît partout avec ses modes variables, moucheture, bigarrure, zigzag,etc.

Si, maintenant, on arrête l'injection au moment où le tacheté est le plus net, et qu'on prélève à ce niveau des fragments pour l'examen microscopique, on constate que, dans l'épaisseur du myocarde, ou tout au moins dans les couches sous-endocardiques, certaines parties seules du myocarde sont injectées et que l'alternance des parties injectées en bleu avec celles non injectées reproduit avec une netteté frappante l'apparence de distribution des îlots. Ces îlots bleus sont tantôt isolés, tantôt rapprochés, adjacents

par leurs côtés latéraux et disposés par bandes transversales. Dans les cœurs bien injectés (et il faut en injecter plusieurs pour obtenir un maximum de netteté) la similitude est frappante.

Sur des préparations bien orientées dans le sens des fibres musculaires, principalement dans les coupes longitudinales des piliers, on peut se rendre compte facilement, comme l'a fait Ribbert, de la raison de cette disposition. On voit alors les plus fines artérioles courir longitudinalement et parallèlement aux fibres musculaires ; au cours de leur trajet, elles abandonnent à égale distance et à angle droit de fines branches qui pénètrent transversalement les minuscules faisceaux musculaires et s'épanouissent en capillaires qui, eux, reprennent une direction longitudinale par rapport aux fibres. C'est comme si, sur une échelle, les barreaux implantés perpendiculairement sur un montant par une de leurs extrémités se résolvaient en branches et en ramifications à l'autre extrémité. Toutes les fibres myocardiques comprises entre ces deux branches transversales sont donc irriguées par les capillaires longitudinaux qui en sont issus.

Dans une injection au bleu du myocarde, complète et totale, tous les capillaires sont injectés sans exception ; lorsque, au contraire, l'injection est incomplète et a été poussée avec précaution, seuls sont injectés les capillaires immédiatement adjacents aux branches vasculaires transversales. Entre deux de ces branches, dans l'intervalle « de deux barreaux de l'échelle », à égale distance de l'un et de l'autre il

persiste un territoire non-injecté. C'est ainsi qu'on obtient cette alternance d'îlots bleus et blancs. Si les bouquets capillaires injectés sont proches les uns des autres, ils arrivent à se fusionner par leurs côtés latéraux et délimitent ainsi,avec les zones respectées, une succession de bandes alternativement bleues et blanches. Ces bandes sont orientées non exactement transversalement, mais obliquement, car, sur plusieurs artérioles considérées, les branches vasculaires transversales naissent à des niveaux un peu différents.

Lorsque, au lieu de faire l'injection par les artères on la pousse par les veines coronaires, on obtient des résultats en tous points semblables.

Il résulte donc de ces constatations macroscopiques et miscrocopiques qu'*il y a, dans le myocarde, des zones qui sont plus facilement irriguées que d'autres, des aires de pleine circulation et des aires de circulation réduite*, des sortes de points morts sur les confins de chaque système capillaire ; pour pénétrer à ces extrêmes limites, l'injection devra être poussée sous une pression plus grande.

Dans la circulation physiologique, s'effectuant dans un cœur normal, ces choses n'ont aucune importance, le sang pénètre bien partout ; même les zones les plus difficilement irriguées le sont encore suffisamment et la nutrition de ces parties n'est pas en souffrance. Mais, supposons que la force de propulsion du cœur s'affaiblisse ou que les qualités réparatrices du sang soient amoindries,c'est au niveau de ces îlots éloignés que la nutrition s'effectuera de la façon la

plus défectueuse, et ainsi se constituera, dans le myocarde, une alternance d'îlots bien ou mal nourris. On peut encore imaginer, comme le fait Ribbert, l'hypothèse d'après laquelle le sang contiendrait des substances toxiques ; ce seront alors les zones qui resteront le plus longtemps en contact avec lui et, par conséquent, les mieux irriguées qui seront touchées au maximum.

Quoiqu'il en soit, l'analogie complète existant dans le myocarde entre l'alternance des zones bien et mal irriguées d'une part, et l'alternance des îlots graisseux et sains d'autre part, nous autorise à affirmer que, très certainement, *les altérations graisseuses du myocarde affectent un groupement en rapport avec le mode de distribution vasculaire*. C'est un fait qui nous paraît inattaquable.

b) *Injections de cœurs atteints de dégénérescence graisseuse avec tacheté sous-endocardique.* — La reproduction fidèle du tacheté graisseux sous-endocardique par l'alternance des zones bien et mal injectées nous enseigne nettement qu'il y a, à l'état pathologique, une de ces deux zones qui s'infiltre plus facilement de graisse ; mais de ces deux zones, bien et mal irriguées, quelle est celle qui constitue ainsi un point d'appel pour la stéatose ?

Afin de trancher cette question, Ribbert a fait des injections vasculaires dans des cœurs atteints de dégénérescence graisseuse du myocarde. « Le plus « souvent, dit-il le tronc vasculaire principal est « contenu dans les zones non dégénérées et l'injec-

« tion des capillaires arrive jusqu'aux confins de la « zone dégénérée, tandis que dans cette zone rien « ne pénètre... Plus rarement on rencontre des « préparations dans lesquelles les parties dégénérées « montrent, au contraire, des vaisseaux remplis, « réplétion qui cesse au moment de la transition « avec les autres zones ».

Nous avons répété ces injections sur plusieurs cœurs, nous avons prélevé sur certains d'entre eux en des points divers jusqu'à 15 et 20 fragments, afin de voir si réellement les îlots graisseux étaient superposés aux zones bien ou mal irriguées, et nous devons dire que l'appréciation de ce point nous a paru très difficile. En effet, l'injection faite par les artères, plus ou moins sectionnées par l'ouverture ventriculaire, est difficile à obtenir dans des conditions parfaites, car il ne s'agit plus de voir apparaître un tacheté bleu sous-endocardique en un point quelconque du cœur, mais de le voir apparaître au bon endroit au lieu précis du tacheté graisseux, et dans des limites exactes. Si l'injection est poussée un peu trop loin, elle diffuse partout, si, au contraire, elle est poussée insuffisamment, elle ne forme pas d'îlots nets et, dans un cas comme dans l'autre, la démonstration est boiteuse. Si nous ajoutons que c'est le plus souvent sous l'endocarde des gros piliers qu'on a intérêt à produire la superposition de ces deux tachetés, par conséquent dans un des points les plus difficiles à injecter, on comprendra qu'on réussisse assez difficilement.

L'examen attentif de l'endocarde au moment de l'in-

jection ne peut pas fournir de renseignements précis; les éléments du tacheté graisseux sont très fins, leurs limites deviennent bien moins nettes, s'atténuent dans l'eau à 40° où le cœur a été plongé et on ne peut voir si le tacheté bleu se superpose ou alterne avec le tacheté blanc.

Sur les préparations microscopiques, après fixation au Flemming, les aspects sont le plus souvent très variables. En certains points, l'aspect est très net, c'est entre les îlots injectés que se trouvent les îlots graisseux qui correspondent ainsi aux points de la substance musculaire les moins irrigués. Mais si l'on déplace la même préparation, l'aspect change, l'injection n'a pas pénétré tous les points avec la même régularité, on constate des dispositions inverses à la précédente et le doute persiste. Il fallait donc obtenir des préparations qui soient probantes et univoques dans toute leur étendue, afin qu'on ne puisse invoquer le hasard.

Pour cela, nous avons poussé avec précaution des injections dans la veine coronaire; l'injection se fait alors bien mieux par suite de l'intégrité de ce vaisseau qui n'a pas été sectionné par l'ouverture ventriculaire et par suite de ses dimensions plus larges. Nous avons obtenu alors, dans un cas notamment, des préparations extrêmement probantes sur toute leur étendue. L'aspect de ces préparations est partout le même et partout *les îlots myocardiques sont exactement superposés aux radicules veineuses injectées*. Dans ce cas, c'était donc nettement autour du pôle veineux d'un territoire vasculaire donné

que les cellules avaient subi l'infiltration graisseuse, ce qui correspond sans doute comme dans les cas de Ribbert, au territoire le plus éloigné de l'artériole correspondante et par conséquent le plus difficilement irrigué par le sang oxygéné (1).

La répartition des lésions graisseuses du myocarde s'éclaire ainsi d'un jour nouveau et se précise encore singulièrement. En effet, on voit que, non seulement ce sont les couches internes du myocarde, les piliers surtout, en un mot les parties situées à l'extrême limite de l'irrigation coronaire qui sont envahies de préférence par ces lésions, mais que, même à ce niveau, toutes les fibres ne sont pas atteintes indistinctement, mais précisément celles qui, par leur situation excentrique par rapport à l'artériole terminales, sont les plus exposées à une nutrition précaire (2).

(1) Nous n'osons affirmer que, dans tous les cas, les îlots graisseux affectent par rapport aux vaisseaux, la situation que nous venons d'énoncer ; peut être dans certaines circonstances étiologiques une disposition inverse pourrait-elle être constatée ?— On trouvera à la fin de cette étude une figure montrant la superposition des îlots graisseux aux territoires des radicules veineuses.

(2) Il est possible que d'autres altérations du myocarde affectent aussi une disposition en îlots, similaire de celle offerte par les lésions graisseuses. Cela semble ressortir notamment de la description de quelques auteurs sur la dégénérescence amyloïde du myocarde. Letulle (*Bull. Soc. Anat.*, 1887, p. 352) a constaté que le dépôt de la matière amyloïde dans les espaces inter-fibrillaires, et même dans les cellules cardiaques, débutait par la partie la plus centrale des faisceaux tertiaires, « le centre de ces ilots étant moins richement oxygéné ». Heschl (Amyloïd Degeneration ; Nachweis

III. — Lésions concomitantes.

Nous ne nous occuperons pas évidemment dans ce court paragraphe, des lésions, viscérales ou autres, qui auront pu causer la mort de nos malades (elles seront signalées dans le tableau placé à la fin de cette étude), mais seulement des lésions graisseuses similaires que nous avons rencontrées au niveau des autres organes.

Chez un grand nombre de nos malades nous avons examiné, concurremment avec le cœur, le foie et les reins au point de vue de l'existence à leur niveau des lésions graisseuses. Le foie a été examiné seul dans quatre cas, le rein seul également dans deux cas, ces deux organes ensemble dans quinze cas ; *toutes les fois nous avons rencontré à leur niveau des altérations graisseuses.* Nous n'insisterons pas sur la topographie et le caractère de ces lésions qui sont assez connues. Au niveau des reins, les fins globules graisseurs étaient souvent disposés avec une extrême régularité à la base de la cellule épithéliale et cerclaient très régulièrement la lumière du canalicule. Nous devons dire, du reste, que ces altérations graisseuses, hépatiques et rénales, semblent se développer beaucoup plus aisément que les lésions myocardiques, car elles existaient aussi d'une façon presque constante,

amyloïder. Degeneration in der Herzmusculatur. *Wiener Med Wochenschr*, 1876, n° 2) parle également d'une répartition « herdweise ». Ce point demanderait cependant une démonstration plus précise.

à un degré plus ou moins léger, alors même que le myocarde était sain.

Nous avons examiné aussi dans quelques cas, les muscles striés ; nous avions commencé par prendre du psoas sans y rencontrer jamais de lésions (trois cas). M. le professeur Tripier nous fit alors remarquer que si cette lésion graisseuse existait aussi dans les muscles striés, elle devait se rencontrer, non dans le psoas qui, chez des malades alités, était forcément soumis à une inactivité prolongée, mais dans des muscles qui, à l'instar du myocarde, conservaient jusqu'au bout leurs fonctions, le diaphragme par exemple. Nous avons recherché les lésions de ce muscle dans trois cas ; deux fois il était sain, dans le troisième cas, chez une femme jeune, morte d'un rétrécissement mitral, ses fibres, concurremment avec celles du cœur, présentaient des altérations graisseuses très nettes.

Enfin, il n'est pas rare de rencontrer, dans le contenu des vaisseaux sanguins, des globules blancs chargés de granulations graisseuses, et, dans la tunique musculaire des artérioles, des fibres présentant quelques grains imprégnés par l'acide osmique. Quant aux gouttes de graisse existant dans le sang et constatées par Smith (1), Duménil et Pouchet (2), Hüss, elles sont certainement dues au mélange du contenu graisseux des vésicules adipeuses avec le sang, lors de l'ouverture du cœur.

(1) Smith, *Dubl. Journ.* 1838 IX, p. 411.

(2) Duménil et Ponchet, *Gaz. Hebdomad.* 1862, p. 23.

CHAPITRE IV

ETIOLOGIE

Il serait aisé d'écrire, sur l'étiologie de la dégénérescence graisseuse du myocarde un chapitre très long. Nous nous en dispenserons cependant, car c'est, en général, le point qui a été le mieux étudié par les auteurs qui se sont occupés de cette question. Nous nous bornerons donc, en quelque sorte, à une simple énumération, en insistant toutefois davantage sur les travaux étrangers récents ou mal connus en France.

Les notions générales d'âge, de sexe ne semblent pas avoir d'importance notable; on rencontre la dégénérescence graisseuse du myocarde à tout âge, chez les enfants nouveau-nés, les adultes et les vieillards. Quain, qui l'a étudiée surtout chez les adultes, l'a notée une fois au-dessous de 20 ans, quatre fois de 20 à 30 ans, quatre fois de 30 à 40 ans, quinze fois au-delà de 60 ans. Henoch, Parrot, qui l'ont

principalement étudiée chez l'enfant, ont relaté assez souvent sa présence.

Le sexe est à peu près indifférent. Quain et Ormerod estiment que les hommes y sont cependant plus prédisposés ; ils indiquent comme proportion vingt-quatre hommes sur trente-trois cas (Quain), seize hommes sur vingt-trois (Ormerod). Nous même avons rencontré une proportion sensiblement égale dix-neuf hommes pour dix-huit femmes , et cela, malgré que nous ayions recueilli nos cas surtout dans des services d'hommes.

Nous étudierons successivement, dans la genèse de la lésion qui nous occupe, le rôle des maladies du cœur, des infections, des cachexies et anémies et, en terminant, nous consacrerons quelques mots à la reproduction expérimentale de cette lésion.

I. -- Affections du cœur

Nous accorderons à cette dénomination son sens le plus large et nous rangerons sous ce vocable toute affection du cœur ou ayant retenti sur cet organe en provoquant l'hypertrophie d'une ou de plusieurs de ses cavités. Au reste, ce sera là surtout un groupement commode, facilitant l'énumération, plus qu'homogène et nous n'entendons pas dire que, dans toutes ces lésions du cœur, la cause immédiate de la stéatose des fibres soit identique. Dans tel cas, il se peut que ce soit le trouble local qui conditionne la

lésion, dans d'autres, les troubles chroniques de l'hématose, une intoxication générale, etc.

1° Troubles de la circulation des artères coronaires. — On a toujours attaché, dans l'étiologie de la dégénérescence graisseuse du myocarde, une grande importance à l'état de ses vaisseaux, et à juste titre, car leurs lésions créent, au niveau du muscle, une anémie locale, cause que l'on savait être extrêmement favorable à la genèse de l'altération graisseuse en général.

Quain, sur 33 cas de dégénérescence graisseuse, du myocarde réunis par lui, a trouvé 13 fois l'ossification ou l'oblitération des artères coronaires et il compare la maladie au ramollissement cérébral. Markham, sur 12 cas de dégénérescence graisseuse, aurait toujours constaté des altérations des coronaires. Ce sont là des proportions bien élevées, mais il faudrait avoir des renseignements plus précis sur l'état des vaisseaux, car en pareille matière, la rigidité ou l'ossification des parois artérielles sont peu de chose, l'oblitération ou le rétrécissement extrême du calibre sont tout.

Le trouble circulatoire type est certainement l'infarctus du cœur et c'est dans ce cas qu'on devra rechercher les lésions graisseuses dépendant nettement des altérations des vaisseaux.

Dans les véritables *infarctus du myocarde*, jaunes ou roux, la dégénérescence graisseuse des fibres est

admise et figurée par R. Marie (1) dans son excellent travail sur l'infarctus du myocarde. Dans ce cas dit-il « la dégénérescence graisseuse peut se faire « d'une façon massive, c'est ce qui a lieu au niveau des « foyers formant bloc; le plus souvent, cette lésion, « surajoutée à la dégénérescence pigmentaire se fait « par petits foyers disséminés çà et là; à la fin l'archi- « tecture de la fibre s'effondre et la graisse fait irrup- « tion en dehors dans les espaces interfibrillaires. Il « se fait une véritable liquéfaction de la fibre ». La lésion graisseuse existe donc certainement dans ces cas, elle a été vue et figurée, par Marie sur des coupes imprégnées à l'acide osmique.

Dans les *ruptures du cœur*, qui sont un aboutissant assez fréquent des infarctus myocardiques, l'altération des fibres siégeant sur les bords de la rupture a été notée très souvent ; les observations intitulées « rupture du cœur avec ou par dégénérescence graisseuse de ce viscère » se rapportent toutes à cet objet et sont légion. Quain dans son travail, en rapporte 7 cas très nets. Odriozola (2) semble mettre en doute cette altération, pour lui ce serait de la surcharge interstitielle. « Nous ne partageons nullement cette opinion », écrit Marie, « les examens que nous avons faits et les « figures que nous en donnons démontrent irréfutable- « ment l'existence de la dégénérescence graisseuse « dans les cas d'oblitération vasculaire et nous n'avons

(1) R. Marie. — Infarctus du myocarde. Thèse de Paris 1896.

(2) Odriozola. — Thèse de Paris, 1888.

« aucune raison de considèrer comme des erreurs « d'interprétation les cas où cette altération a été « signalée ». M. Tripier nous a dit avoir aussi constaté « cette lésion sur les bords d'une rupture du cœur (1).

Dans les *plaques fibreuses du myocarde*, consécutives aux infarctus, Marie a également noté, à côté des dégénérescences pigmentaires et granuleuses, quelques fibres graisseuses.

Letulle (2), dans une communication sur l'état du myocarde, dans l'artérite chronique des coronaires (plaques atrophiques du cœur, dégénérescences diverses de la cellule musculaire), rapporte les lésions observées dans un cas de rétrécissement extrême des deux artères coronaires et, dans trois autres cas similaires. Il a trouvé la dégénérescence amyloïde dans un cas et pas de lésions graisseuses : « J'insiste, « en passant sur ce fait, dit-il, que je n'ai jamais trouvé « trace de dégénérescence graisseuse des cellules « musculaires ; l'atrophie granuleuse ou granulo-pig- « mentaire, ne s'accompagne pour ainsi dire jamais de « dégénérescence graisseuse des faisceaux primitifs « du cœur. Ce que je dis à propos de l'athérome des « coronaires est également vrai pour toutes les affec- « tions chroniques du cœur ».

(1) Steven. — Case of spontaneous ruptur of the heart. *Glascow med. Journal* décembre 1883, p. 413 a noté, sur 3 cas de rupture du cœur, l'absence totale de dégénérescence graisseuse dans 2 cas ; il ne croit pas que les lésions graisseuses soient la cause de la rupture.

(2) Letulle. — *Soc. méd. des Hôp.*, 10 juin 1887.

Dans tous les cœurs que nous avons examinés nous même, nous avons toujours apporté une grande attention à l'examen des vaisseaux; l'orifice des coronaires a toujours été inspecté avec soin et, dans la plupart des cas, les vaisseaux ont été cathétérisés et ouverts jusqu'à leur extrémité. Or, il ne nous a pas paru qu'il y eût un lien très étroit entre les altérations calcaires des coronaires et la dégénérescence graisseuse du myocarde.

Dans un cas, chez une femme âgée, nous avons trouvé les deux coronaires très calcifiées et présentant chacune une oblitération à peu près complète. Le cœur présentait, sans infarctus, une dégénérescence graisseuse très prononcée avec tacheté sous-endocardique ; mais, comme il arrive souvent, l'interprétation de ce cas était très difficile et cette malade présentait, en outre, un diabète grave, une gangrène septique des deux membres inférieurs par artérite chronique des deux iliaques, sans compter des myomes utérins, un goitre volumineux et un adénome des capsules surrénales. Dans ce cas, et en l'absence de tout infarctus localisé, le rapport entre le rétrécissement extrême des coronaires et les lésions graisseuses devenait discutable.

Nous avons eu l'occasion d'examiner, dans un cœur avec oblitération d'une artère coronaire, un bel infarctus du myocarde enclavé dans la paroi antérieure du ventricule gauche et répondant à la description de l'infarctus blanc. Or, dans cet infarctus, manifestement de date récente, l'examen microscopique nous a révélé une anémie extrême, des fais-

ceaux musculaires avec un aspect homogène, une striation diminuée; mais, dans toute l'étendue de la préparation, il existait, à la périphérie de l'infarctus, à peine cinq à dix cellules musculaires dans lesquelles les lésions graisseuses étaient nettes. Il y avait cependant beaucoup de graisse dans l'étendue de la coupe, mais elle siégeait sous forme de granulations de dimension variant de 1/4 à 1 diamètre de globule rouge, non dans les fibres, mais, très certainement, dans leur intervalle.

C'est exactement ce que l'on voit aussi dans un infarctus blanc du rein; les cellules ne sont pas graisseuses, c'est dans le tissu interstitiel que siègent les granulations graisseuses et tout se passe comme si les produits de désintégration de la fibre ne devenaient graisseux qu'au moment où ils ont été versés dans le tissu interstitiel et charriés par les globules blancs. La couleur blanche de ces infarctus est donc due à l'anémie, non à la transformation graisseuse.

2° Surchage adipeuse du cœur. — La surcharge adipeuse du cœur s'accompagne-t-elle de lésions des fibres musculaires? On sait que, pour Stokes, il n'y avait, entre la surcharge adipeuse et la dégénérescence des cellules, qu'une simple question de degré. Actuellement, on admet que ce sont deux lésions de signification totalement différente et qui ne coexistent même pas. Letulle, Renaut et Mollard admettent que la dégénérescence subie par les fibres n'est

pas une dégénérescence graisseuse. Bureau (1) dans les cas où il a recherché les lésions de la fibre, a vu l'hyperplasmie, l'état fendillé, des vacuoles, des atrophies diverses, mais non la dégénérescence graisseuse.

Pour nous, nous avons souvent vu coexister l'altération graisseuse de la fibre et la surcharge interstitielle ; nous ne parlons pas, bien entendu, des cas où quelques fibres placées au contact de pelotons adipeux, s'imprègent de quelques goutelettes, mais de dégénérescences graisseuses étendues et généralisées.

Sur sept cas de surcharge adipeuse que nous avons examinés dans ce but, nous avons trouvé une dégénérescence graisseuse avec tacheté dans trois cas, et sans tacheté dans deux cas, soit un total de cinq sur sept. La plupart de nos malades avaient succombé à des troubles bronchitiques aigus, avec scène asystolique rapide et écourtée.

Un de nos cas est particulièrement intéressant : il s'agit d'un homme obèse qui mourut huit heures après un accident de tramway. Son cœur présentait de la surcharge adipeuse et de la dégénérescence graisseuse de ses fibres musculaires, ce qui laisse à penser que peut-être la lésion myocardique peut être plus chronique, plus latente qu'on ne le pense, et même avoir des relations étroites avec la surcharge adipeuse (2).

(1) Bureau. — De la mort subite dans le cœur gras. Th. de Paris, 1898.

(2) La coexistence de la surcharge adipeuse avec la dégénérescence graisseuse du myocarde est expressément notée

3° Péricardite. — Au cours des péricardites, pour peu qu'elles soient intenses, on note d'une façon à peu près constante l'existence, exactement au-dessous de la séreuse enflammée, de quelques cellules dégénérées. Ces cellules, au nombre de quelques unités seulement, sont irrégulièrement disséminées dans la couche immédiatement sous-jacente au péricarde. L'existence d'une véritable dégénérescence graisseuse du myocarde est beaucoup plus rare.

Virchow (1) paraît l'avoir, le premier, signalé ; comme Stokes, il avait été frappé de l'allure grave de certaines péricardites et il en rechercha la raison dans les altérations du myocarde. Il put mettre en évidence des altérations graisseuses étendues dans deux cas. Il fait remarquer qu'elles siègent alors sous le péricarde, au contraire de la dégénérescence graisseuse chronique, qui affectionne les régions sous-endocardiques. Il l'attribue à une propagation de l'inflammation dans la profondeur.

Elle a été signalée depuis Wagner, par S. West (2) au cours d'affections rhumatismales compliquées de péricardite, par Renaut (Thèse de Durand). Enfin nous en avons observé un cas particulièrement

dans plusieurs des observations de Quain. Wietfield (Celle) : Ein Fall von fettiger degeneration der Herzmusculatur (*Berlin Klin. Wosch.*, 13, 1879) signale aussi chez un médecin très gros mort subitement, la coexistence nette de ces deux lésions.

(1) Wirchow. — Acute Fettmetamorphose des Herzfleisches bei Pericarditis, *Virchow Archiv.*, XIII, p. 266, 1858.

(2) Samuel West. — Acute parenchymatous myocarditis (*The Lancet*, p. 196, 240, 296, année 1886).

intense que nous avons publié avec notre maître, M. le Dr Weill (1).

Depuis, nous avons examiné à ce point de vue six cas de péricardite, nous avons noté deux fois des lésions assez étendues. Nous avons aussi examiné six cas de symphise cardiaque, soit récente, soit ancienne (deux tuberculeuses, quatre rhumatismales) ; souvent nous avons trouvé au-dessous du péricarde quelques fibres atteintes, mais dans deux cas seulement, une dégénérescence graisseuse assez accentuée : une fois dans le ventricule gauche, une autre fois dans le droit. Nous rappelons que dans les péricardites nous n'avons jamais pu voir le tacheté sous-endocardique et que les lésions microscopiques affectent une répartition un peu spéciale et prédominent dans la moitié sous-péricardique du myocarde.

4° Myocardites. — Nous n'avons pas eu l'occasion de rechercher cette lésion dans les myocardites interstitielles ; cependant nous avons assez souvent trouvé au milieu d'îlots de sclérose sillonnant les piliers des cellules en voie de désintégration graisseuse ; de même sous les plaques fibreuses atrophiques reliquats d'infarctus cicatrisés.

Quant aux myocardites aiguës des maladies infectieuses, nous en parlerons à propos des infections dont elles relèvent.

5° Lésions valvulaires chroniques. — Il est peu

(1) E. Weill et L. Gallavardin. — Symphise aiguë du péricarde avec dégénérescence graisseuse du myocarde et des viscères, *Archives de Médecine des enfants*, avril 1900.

de questions qui aient aussi vivement intéressé les pathologistes cardiaques que celle des lésions myocardiques conditionnant la défaillance cardiaque, au cours de la période asystolique des maladies valvulaires. Beaucoup crurent trouver la solution du problême dans l'existence des lésions graisseuses, et Bernett énumère complaisamment et sur le mode chromatique les opinions des divers auteurs, sur ce point particulier. Cette question a été spécialement étudiée par Wagner (1), Krehl (2) et Bernett (3).

Sa fréquence est appréciée par eux d'une façon un peu variable. Wagner, sur 2.000 autopsies a relevé 75 cas de lésions valvulaires, parmi lesquels 28, soit un peu plus du 1/3, présentaient des lésions graisseuses assez accentuées.

Krehl reprit cette étude, la basa sur l'examen microscopique de dix cas de lésions valvulaires chroniques et, termine en concluant que cette lésion « existe plus dans les livres que dans la réalité ». Sur dix cas, en effet, il ne la rencontra qu'une seule fois, et encore s'agissait-il d'une endocardite infectieuse végétante, greffée sur une lésion ancienne. Il trouva en échange très fréquemment des lésions interstitielles.

(1) Wagner. — *Loco citato.*

(2) Krehl. — Beitrag zur pathologie der Herzklappenfehler. *Deutsches Archiv. f. Klin Med.*. 1890, t. 47 p. 454-477.

(3) Bernett. — Statistische Untersuchungen über das Auftreten der fettigen Degeneration der Herzmusculatur bei Klappenfehler des Herzens. Inaug. Dissertat. Erlangen 1892.

C'est en somme, pour combattre les conclusions de Krehl, que fut inspiré, par von Zenker, le travail inaugural de Bernett. Cet auteur utilisant les protocles de 8960 autopsies, recueillies par von Zenker, soit à Dresde, soit à Erlangen, arrive à un total de 408 maladies valvulaires, tout en laissant de côté les endocardites aiguës. Sur ces 408 cas, la dégénérescence graisseuse fut rencontrée 45 fois, soit 11,02 o/o (1).

Si nous joignons à ces chiffres ceux de de Köster qui sur 23 cas, trouva 7 cas de dégénérescence graisseuse et si nous additionnons ces statistiques, comme le fait Bernett, nous trouvons sur 506 cas de maladies valvulaires, 80 cas de dégénérescence graisseuse, soit 15,8 o/o.

Nous avons examiné 8 cœurs atteints de lésions valvulaires, plus 3 symphyses péricardiques, compliquées de lésions endocardiques anciennes. Dans ces trois derniers cas, nous avons vu une seule fois le ventricule gauche atteint ; dans les 8 autres cas, nous avons trois fois noté le tacheté sous-endocardique

(1) Les différences entre les résultats obtenus par Wagner et Bernett proviennent sans doute de ce fait, que Wagner prenait seulement, parmi les maladies valvulaires, celles qui étaient accompagnées de viscères cardiaques, tandis que Bernett, les colligeait toutes indifféremment, même celles d'origine athéromateuse et s'accompagnant de peu de troubles de compensation. Notons encore ce fait, que dans les cas rélatés par Wagner, l'examen microscopique a été souvent fait et a permis de déceler les lésions graisseuses, même dans les cas où le tacheté faisait défaut. Ces examens microscopiques n'ont pas été pratiqués par Bernett ; il ne rapporte dans son travail que des protocoles d'autopsie, parfois même trop succincts,

avec des altérations graisseuses généralisées aux quatre cavités, et une fois, une dégénérescence graisseuse plus diffuse, sans tacheté. Notre proportion serait donc de 5 sur 11 ; mais nous rappelons que ce n'est pas là une proportion dans le sens rigoureux du mot, car nous n'avons pas pris, pour les examiner, indistinctement tous les cœurs atteints de lésion valvulaires, mais nous avons choisi électivement certains d'entre eux où le tacheté était apparent macroscopiquement.

La dégénérescence graisseuse du myocarde est donc assez fréquente à un stade ultime des maladies valvulaires du cœur, et elle semble se rencontrer de préférence dans celles étant accompagnées de troubles anoxhémiques prolongés. Wagner, Bernett ont fait le décompte exact de sa fréquence dans les affections aortiques, mitrales ou combinées. C'est dans les lésions de l'orifice mitral qu'elle paraît se voir le plus communément. Dans l'insuffisance aortique, Leyden attribue sa fréquence sur la cloison interventriculaire du ventricule gauche au frottement de l'ondée sanguine récurrente (1).

(1) La dégénérescence graisseuse du myocarde, au cours des maladies valvulaires n'est pas, comme on pourrait le croire, une altération terminale. En effet, chez un malade atteint de rétrécissement mitral, du service de M. le Dr Chappet, et qui se suicida par trois coups de couteau dans la région précordiale, nous avons constaté de la façon la plus nette le tacheté sous-endocardique dans le ventricule droit. Et, cependant, ce malade, âgé de 25 ans, ne semblait nullement en imminence de terminaison rapide et paraissait pouvoir fournir une survie peut-être de plusieurs années.

6° Endocardites infectieuses. — Lorsqu'on parcourt les travaux où l'on discute la fréquence des lésions myocardiques graisseuses au cours des maladies valvulaires du cœur, on est frappé de ce fait que tous les auteurs éliminent systématiquement de leur sujet les endocardites aiguës ou infectieuses, pour se borner à l'étude des lésions chroniques qui modifient lentement le myocarde et entraînent la mort après des années de surmenage myocardique (1).

Comme d'autre part, les auteurs étudiant la dégénérescence graisseuse, au cours des infections, négligent, également, de parler de leurs localisations valvulaires, on se trouve à court de documents.

C'est tout au plus si, en parcourant les mémoires originaux, on en découvre un ou deux faits épars. C'est ainsi que dans le mémoire de Krehl, signalé plus haut, le seul cas, sur dix, où il rencontra des lésions graisseuses se rapportait à une femme de 46 ans, ayant une ancienne endocardite mitrale et aortique, et qui constitua, au cours d'un cancer utérin, une endocardite végétante aiguë, dont elle mourut. Rickmann (2) a publié également un cas de septicémie à la suite d'un panaris (endo-myopéricardite) où le myocarde offrait le tacheté caractéristique.

(1) Dans toutes les observations rapportées par Wagner et par Bernett, on ne trouve aucun fait d'endocardite infectieuse.

(2) Rickmann. — Acute endo, peri and myocardites during speticemia pollowing whitlow. *Transact of the path. Society* XXV, p. 50.

Le fait le plus précis a été publié par notre maître, M. le Dr E. Josserand, en collaboration avec L. M. Bonnet (1). Il s'agissait d'une endocardite infectieuse à bacilles de Friedlander ; la dégénérescence graisseuse y était intense. A ce propos, Josserand et Bonnet rappellent la rareté de ces faits, citent un cas analogue de Brault et insistent sur l'importance de ces troubles myocardiques dans l'interprétation des phénomènes cardioplégiques au cours de cette affection.

Notre attention ayant été attirée sur ce point étiologique spécial par M. le Dr Josserand, nous avons examiné cinq cas d'endocardite infectieuse. Deux fois, nous avons noté une dégénérescence graisseuse très accusée ; il s'agissait, dans le premier cas, d'une endocardite infectieuse aortique à streptocoques, dans le deuxième cas, d'une endocardite infectieuse, également aortique, développée au cours d'une septicémie puerpérale (2).

(1) E. Josserand et L. M. Bonnet. — De la myocardite au cours de l'endocardite infectieuse. *Archives de médecine expérimentale*, septembre 1899.

(2) L'observation du premier cas a été publiée, à un autre point de vue, dans la *Province médicale* de 1900, par MM. Charvet et Lesieur. Quant au second cas, dont les pièces nous ont été communiquées obligeamment par M. le Dr Fabre, chef du Laboratoire de la Clinique obstétricale, il était remarquable par l'existence d'un abcès de la paroi myocardique, des dimensions d'une bille ordinaire et siégeant au-devant de la lésion aortique ulcéreuse.

7° Hypertrophies du cœur. — Notre attention a été attirée aussi spécialement du côté des hypertrophies du cœur droit par gêne imposée à la circulation pulmonaire (emphysème, sclérose pulmonaire, phtisie fibreuse). Nous en avons examiné 11 cas, dont 2 au cours de phtisie fibreuse, 9 à la suite de lésions emphysémateuses du poumon. Nous avons noté très fréquemment l'existence d'altérations graisseuses très intenses, très étendues, soit cinq fois avec tacheté sous-endocardique, trois fois sans tacheté. *L'hypertrophie des cavités droites est donc pour nous une des affections, ou plutôt un des syndromes anatomiques qui s'accompagne, le plus souvent, de dégénérescence graisseuse myocardique.* Wagner avait aussi noté son existence assez fréquente et, déjà, il avait remarqué que les lésions étaient presque toujours réparties par îlots dans le ventricule droit et, au contraire, diffuses dans le ventricule gauche.

Sur 35 cas d'hypertrophie localisée au cœur gauche, à la suite de néphrite chronique, ce même auteur a noté 12 fois la stéatose des fibres cardiaques. Nous-même, avons souvent constaté cette lésion ; nous avons recueilli 6 cœurs de Traube présentant le tacheté sous-endocardique, et sur 2 cœurs qui ne le présentait pas, l'examen microscopique n'a pas révélé de lésions graisseuses.

Notons, enfin, en terminant, que M. Raynaud invoque la dégénérescence graisseuse du cœur comme cause de mort subite dans la pleurésie avec épanchement. En parcourant les observations de

Wagner, nous avons relevé deux cas de pleurésie avec épanchement et mort subite, sans que l'autopsie ait permis de découvrir d'autres lésions expliquant la mort qu'une dégénérescence graisseuse du myocarde. On sait que, récemment, des lésions du myocarde d'un autre ordre ont été invoqués par M. le docteur Weill (1), dans un cas de mort subite au cours d'un épanchement pleurétique.

II. — Maladies infectieuses aigues

Nous traiterons surtout ici du rôle des infections aiguës dans la genèse de la dégénérescence graisseuse du myocarde ; en effet, lorsque l'infection est chronique comme par exemple dans les suppurations prolongées, la phtisie pulmonaire, la lutte s'éternise et les phénomènes anémiques et cachectiques semblent prendre le pas sur les manifestations infectieuses. C'est donc à propos des cachexies et anémies diverses que nous parlerons de ces infections chroniques.

Au cours des *fièvres éruptives,* la dégénérescence graisseuse du myocarde a été signalée assez fréquemment. Hénoch l'a constatée dans la *scarlatine* grave, maligne, rapidement mortelle. Potain et Rendu (2) ont étudié le cœur de 54 enfants, âgés de moins de 7 ans et morts de *rougeole* compliquée soit

(1) E. Weill. — De la mort subite dans la pleurésie, *Revue de Médecine*, 1887.

(2) Potain et Rendu. — Dictionnaire de Dechambre. Art. cœur.

de broncho-pneumonie, soit de tubercules viscéraux : 42 fois il n'y avait pas trace d'infiltration graisseuse, et dans 12 cas ils constatèrent de la stéatose à des degrés divers. Chez un seul enfant âgé de 7 ans, la lésion était généralisée et très accentuée. Au cours de la *variole*, Desnos et Huchard considèrent la stéatose cardiaque comme fréquente, mais on ne trouve pas dans leur mémoire de description suffisamment précise de cette lésion.

Parmi les maladies infectieuses aiguës, c'est certainement la *diphtérie* qui a été le plus souvent incriminée. Dans un cas de Mosler rapporté par Lépine (1), un enfant atteint de diphtérie et ayant éprouvé des troubles paralytiques au niveau de la gorge et des membres inférieurs mourut rapidement; on trouva une dégénérescence graisseuse accusée du muscle cardiaque. A ce propos, Lépine se demande si certains faits de paralysie cardiaque ne seraient pas attribuables à cette même cause. Homolle, sur 14 cas, a souvent trouvé le foie et le cœur atteints de dégénérescences graisseuses. Potain et Rendu, sur 20 enfants âgés de moins de 7 ans, atteints de diphtérie, constatèrent dans 7 cas une infiltration graisseuse légère des fibres. Rabot et Philippe (2) ont examiné 45 cœurs de diphtériques, ils ont rencontré parfois des altérations des fibres, qu'ils considèrent du reste comme étant sans

(1) Lépine. — *Gazette Hebdomadaire*, 1873, p. 110.

(2) Rabot et Philippe. — Myocardite diphtérique aiguë. *Archives de Médecine expérimentale*, 1891.

importance, et ils ne signalent pas nettement l'existence de la dégénérescence graisseuse : pour eux la myocardite aiguë de la diphtérie est essentiellement une myocardite interstitielle. Plus récemment Schamschin (1), Schwemm (2), Scagliosi (3), ont noté assez fréquemment l'existence de ces altérations graisseuses. Mollard et Regaud (4), au contraire dans leurs récents travaux signalent la grande rareté de ces lésions.

Pour ce qui est de la *fièvre typhoïde*, durant de longues années, la dégénérescence graisseuse a été la lésion myocardique invoquée par excellence pour expliquer soit la défaillance cardiaque apparaissant au cours de cette affection, soit la terminaison subite dans la convalescence. Hayem, un des premiers avait attiré l'attention sur ces lésions cellulaires et après lui la plupart des auteurs qui traitent de la myocardite typhique se croient en quelque sorte obligés de signaler l'altération graisseuse comme fréquente. Les constatations précises manquent cependant et des travaux récents viennent même à l'encontre de ces données.

(1) Schamschin. — Beiträge gur Pathologie des Herzmuskels. Zieglers Beiträge Bd XVIII, p. 47, a examiné 12 cas ; dégénérescence graisseuse plusieurs fois notée.

(2) Schwemm. — Ueber die Veränderungen der Herz musculatur bei Rachendiphterie. *Virchow Archiv.* Bd 121.

(3) Scagliosi. — Ueber die Veränderunge des Hergmuskels bei Diphterie. *Virchow. Archiv.* Bd 146, p. 115.

(4) Mollard et Regaud. — *Archives de Médecine expérimentale*, 1896.

On a encore signalé la dégénérescence du myocarde au cours de la *pneumonie*, du *purpura infectieux* (trois cas de Wagner), du *noma* (deux cas). Dans l'*infection puerpérale*, cette constatation a été faite souvent par Wagner, Ponfick (1), Letulle ; de même dans certaines *septicémies opératoires* ou dans la *pyohémie*.

Pour notre compte, nous avons été frappé de la rareté relative des lésions graisseuses du myocarde dans les infections aiguës d'ordre médical ou chirurgical, surtout si nous la comparons à la fréquence de cette même altération dans les maladies chroniques, cachectiques ou s'accompagnant d'un trouble prolongé de l'hématose. La dégénérescence graisseuse du myocarde ne nous a pas paru devoir être incriminée pour rendre raison des phénomènes cardiaques observés si souvent dans ces infections.

Nous avons examiné les cœurs de vingt-et-un malades atteints de maladies infectieuses aiguës, (variole, dix cas (2), fièvre typhoïde à forme cardiaque trois cas, péritonite suppurée et septicémies péritonéales opératoires trois cas, diphtérie toxique deux cas, pneumonie, un cas, érysipèle de la face, un cas,

Ponfick. — Ueber Fettherz, Berlin, Klin. Wosch. 1873, p. 3 et 13, il signale sept cas de dégénérescence graisseuse du myocarde dans l'infection puerpérale.

(2) Nous prions notre ami Lévêque, externe des Hôpitaux, qui a bien voulu recueillir pour nous, dans le service de M. le professeur Courmont, ces cœurs de dix varioleux, d'accepter tous nos remerclments pour la peine que nous lui avons donnée.

méningite tuberculeuse, un cas), et c'est seulement dans deux de ces cœurs que nous avons trouvé des altérations graisseuses. Il s'agissait dans un cas d'une diphtérie très toxique, ayant évolué chez un enfant de quatre ans (les quatre cavités cardiaques présentaient des lésions diffuses), dans l'autre cas, d'une fièvre typhoïde dans laquelle la dégénérescence était localisée au niveau d'une oreillette.

III. — Cachexies. — Anémies.

Au cours des infections chroniques dans lesquelles comme nous l'avons dit plus haut, les phénomènes infectieux cèdent à la longue le pas aux manifestations anémiques et cachectiques la dégénérescence graisseuse du myocarde a été assez souvent notée ; on l'a signalée notamment dans les *suppurations chroniques*, les *ostéites prolongées*.

Dans la *tuberculose pulmonaire chronique* non accompagnée d'hypertrophie des cavités droites, on l'avait d'abord estimé fréquente, en se basant sur la fréquence des stéatoses hépatique et même rénale au cours de cette affection. Il semble, en effet, que dans les formes fébriles, rapidement progressives de cette affection, chez ces malades amaigris, pâles, dont le foie dépassant parfois de trois travers de doigt le rebord des fausses côtes est surchargé de graisse, dont le cœur ne pèse plus que 250 à 280 gr., on doive trouver fréquemment des altérations graisseuses du myocarde.

En réalité, il n'en est rien ; sur un nombre très considérable de bacillaires dont nous avons inspecté les cœurs à l'amphithéâtre, nous n'avons vu le tacheté sous-endocardique que dans trois cas seulement. Même en l'absence de ce tacheté et chez des malades présentant un gros foie gras, nous avons fait sept fois l'examen microscopique du cœur sans y rien rencontrer. Ormerod, Wagner avaient noté aussi le caractère exceptionnel de ces lésions. Nous rappelons seulement que dans ces cas c'est toujours dans le cœur droit que prédominent le tacheté ou les lésions. Dans les tableaux de Krehl, énumérant soit ses propres analyses chimiques, soit celles de Hösslin, de Böttcher, on trouve assez souvent le chiffre de l'extrait éthéré très élevé ; mais on ne doit ajouter à ces résultats aucune valeur, à cause d'une part de la surcharge adipeuse si fréquente, même dans le cœur gauche des phtisiques et, d'autre part, à cause de ce fait qu'il ont négligé de faire le départ entre les phtisies fibreuses s'accompagnant d'hypertrophie du cœur droit et les tuberculoses pulmonaires banales.

Dans les *cachexies*, qu'elles relèvent de tumeurs malignes ou de tout autres causes, la stéatose myocardique n'est pas rare. Wagner l'avait noté à peu près dans 1/6 des cas de carcinome et dans plusieurs cas de maladie d'Addison. Parrot l'a constatée dans l'athrepsie.

De même, dans les *anémies* diverses, cette lésion survient fréquemment ; elle a été vue dans les anémies posthémorrhagiques (à la suite des blessures, ulcère stomacal, et surtout au cours des affections

s'accompagnant d'hémorrhagies répétées, comme certaines formes de cirrhose, d'infections puerpérales) (1). Buhl (2) a décrit une forme de dégénérescence graisseuse du myocarde assez spéciale chez les nouveau-nés; les enfants prennent des hémorrhagies multiples par les muqueuses, la peau, le cordon, un peu d'ictère, de la diarrhée et meurent rapidement. Mais c'est peut-être dans l'*anémie pernicieuse* que la stéatose du myocarde a été notée avec le plus de régularité ; tous les auteurs Quain, Ormerod, Wagner, Ponfick, Krelh, Gœbel en ont relaté des exemples ; nous-même l'avons constaté nettement dans un cas, le seul que nous ayons rencontré dans l'année.

Il semble que les infections chroniques, les cachexies, les anémies diverses dont nous venons de grouper l'étude ne forment pas seulement un groupe étiologique distinct, mais qu'elle correspondent à un type anatomique un peu spécial de dégénérescence graisseuse du myocarde. Ce fait avait été remarqué

(1) Il est très possible que la fréquence de la dégénérescence graisseuse du myocarde, au cours des septicémies puerpérales, provienne précisément de la concomitance fréquente des hémorrhagies. Ces hémorrhagies persistantes répétées sont bien notées dans les deux cas de Plager : Zur Casuistick der Fettdegeneration des Herzfleisches. Aus der med. Klinik des prof. Rigler, in Gratz. *Spital Zeitung*, 1860, nº 21.

(2) Buhl. — Ueber die acute Fettentartung bei Neugeborenen. Aerztl. Intelligenzblatt, 1861.

par Ponfick (1). Cet auteur distingue soigneusement deux formes de dégénérescence graisseuse du myocarde ; la première se traduisant en général par un cœur volumineux, hypertrophié, souvent rouge et survenant chez des individus plutôt âgés, en général pléthoriques, gras, rouges de figure, goutteux, chez des cardiaques, des emphysémateux, des bronchitiques, des athéromateux.

Il oppose à cette première forme pléthorique la forme anémique dont il rapporte une trentaine d'exemples survenant chez des personnes plutôt jeunes, des femmes surtout, pâles, cachectiques, amaigries. Dans ce dernier cas on constate, dit-il « une pâleur « extraordinaire de tous les organes, de tous les tissus ; « le cœur est petit, jaunâtre, il existe de l'œdème des « poumons, du tissu sous-cutané et souvent les alté- « rations graisseuses sont étendues aux autres viscè- « res, foie, reins, glandes stomachales. »

Cette distinction est certainement fondée et on se rappelle que dans notre chapitre d'anatomie pathologique macroscopique nous avons signalé cet état particulier du cœur dans les cachexies, anémies et dans la tuberculose chronique (2).

(1) Ponfick, Ueber Fettherz, *Berlin. Klin. Woschenschrift*, 1873, p. 3 et 13.

(2) Signalons encore un fait curieux rapporté par Zunker : Ein Fall von dilatation und Fett metamorphose des Herzens in folge Ueberanstrengung durch schwere Arbeit *Berlin kl. Wosch.* 1876, Il s'agit d'un maçon de 28 ans, surmené par un travail pénible. Il succomba après 6 semaines à une scène cardiaque (cyanose, hydropisie, dys-

IV. — Reproduction expérimentale.

1° Intoxications. — Les intoxications vont nous servir en quelque sorte de transition entre les cas de dégénérescences graisseuses du myocarde survenant chez l'homme et ceux provoqués expérimentalement chez les animaux. Les travaux sur cette matière sont très nombreux et nous ne pouvons faire que les signaler rapidement.

Le *phosphore* constitue le poison stéatosant par excellence. Cette propriété a été révélée pour la première fois par Wagner en 1860, et presque en même temps par Lewin, von Hanff, Rokitansky. Chez les animaux intoxiqués, on constate des altérations graisseuses au niveau des reins, du foie, des glandes stomachales, du poumon (Cornil et Brault) et même des muscles striés. Dans les empoisonnements phosphorés, chez l'homme, l'existence de ces mêmes lésions a été vérifiée par les Allemands et en France par Lancereaux (1), Ranvier (2).

Une action semblable de l'*antimoine* et de l'*arse-*

pnée). Le cœur présentait très nettement le tacheté et des lésions graisseuses des fibres.

(1) Lancereaux. — *Soc. Biologie*, mars 1862.

(2) Fritz, Ranvier, Verliac. — De la stéatose dans l'empoisonnement phosphoré. *Arch. Gén. de Méd.*, 1862. Voir aussi Hugo Jenftleben Ueber die Erscheinungen und den anatomischen Befund bei der Phosphorvergiftung, *Virchow Archiv.*, 1866, XXXVI p. 520.

nic a été constatée expérimentalement par Saikowsky (1) et vérifiée dans un empoisonnement par l'arsenic chez un enfant de deux ans par Grohe et Mosler (2).

D'après les travaux parus en Allemagne, il semble qu'après le phosphore ce soit le chloroforme qui exerce sur le cœur l'action stéatosante la plus élective. Elle a été vérifiée expérimentalement par Ungar, Nothnagel, Tœth (3) et chez l'homme on a tenté d'attribuer à cette cause la mort par narcose chloroformique.

La dégénérescence graisseuse du myocarde a encore été signalée dans l'empoisonnement par l'*oxyde de carbone*, les *carbures d'hydrogène*, l'*hydrogène arsénié* et même dans les intoxications alimentaires par les *champignons* (4). L'*alcoolisme aigu* a été incriminé dans un cas par Mott (5) ; quant

(1) Saikowsky. — Ueber die Fett metamorphose der organe nach innerlichen Gebrauch von Arsensk und Antimon praparaten. *Virchow Archiv.* XXXIV 1865, 73-81.

(2) Grohe et Mosler.— Zur Kenntniss der Veränderungen innerer organe bei acuter Arsen vergiftung. *Virchow Archiv.* XXXVI, 208-225.

(3) On trouvera tout l'historique de la question dans le travail très complet de Fritz Strassmann. Die Tödtliche Nachwirkung des chloroformes in *Virchow Archiv.*, Bd 115, 1889, p. 1.

(4) Sahli et Schærer. — Ueber die Vergiftungen mit Knollen blätterschwangen (Amanita phalloïdes, Agaricus bulbosus) *Corresp. blatt f. Schweiz Aerzte*, 1884, p. 406.

(5) Mott. — Fatty heart from a case of alcoholisme, *Path. Transact.*, XII, 1890.

à l'alcoolisme chronique, la plupart des auteurs le considèrent comme une circonstance favorisante importante.

2° Anémies. — L'influence de l'anémie expérimentale a été étudiée avec soin par Perl (1), et nous renvoyons à son mémoire pour tout l'historique de la question; il pratiqua ses expériences sur des chiens, et arrive à cette conclusion, que les saignées espacées et abondantes provoquent beaucoup plus aisément la dégénérescence graisseuse du myocarde, que les saignées faibles et plus répétées.

3° Action des températures élevées. — Déjà Liebermeister (2) avait noté dans quelques cas expérimentaux la dégénérescence graisseuse du foie, des reins, du cœur. Litten (3) a repris cette étude; il enferme des cobayes dans des étuves ventilées à 36-37°; l'animal meurt au bout de cinq à six jours,

(1) Léopold Perl. — Ueber den Einfluss der Anämie auf die Ernährung des Herzmuskels, *Virchow Archiv.*, 1874, Bd 59, p. 39-51.

(2) Liebermeister. — Ueberdie Wirkumgen der febrilen Temperatursteigerung, *Deutsch. Archiv. f. Klin.Medigin*, I, 1866.

Voir aussi pour l'historique général de la reproduction expérimentale. Stoffela. Ueber Fettherz, *Wiener mediziniische Wochenschrift*, 1881, n° 26.

(3) Litten. — Ueber die Einwirkung erhöhten Temperaturen auf den Organismus, *Virchow Archiv.*, 1877, Bd. 70, p. 10-35.

et il aurait constaté des altérations graisseuses, constantes, dans le foie d'abord, puis dans le cœur, les reins, et enfin dans le diaphragme et les muscles intercostaux (1).

(1) Toute cette étude expérimentale de la dégénérescence graisseuse du myocarde, mériterait évidemment d'être reprise et vérifiée. Il est à remarquer, en effet, qu'elle repose sur des travaux souvent anciens, datant d'une époque où les méthodes histologiques étaient encore peu précises, et l'acide osmique peu employé; d'autre part, jamais l'aspect macroscopique du cœur n'est signalé, il y aurait cependant intérêt à savoir si le tacheté sous-endocardique existe ou non. Dans le laboratoire de M. le professeur Lortet, nous avons intoxiqué deux lapins par le phosphore, et soumis un troisième au séjour à l'étuve, d'après le procédé exposé par Litten, sans parvenir à provoquer des lésions graisseuses du myocarde. Cependant chez un quatrième lapin, une injection sous-cutanée de 1 cc. de chloroforme, a produit des lésions graisseuses très manifestes du myocarde. Toutes les fibres étaient atteintes d'une façon diffuse.

CHAPITRE V

SYMPTOMES

D'ordinaire, dans l'ensemble des manifestations cliniques attribuables à la lésion d'un viscère déterminé, à côté des types bien tranchés, aussi nettement définis par la netteté de leur groupement symptomatique que par la fixité des lésions correspondantes, il y a toujours des phénoménes d'interprétation plus malaisée, des ensembles plus flou qu'on ne sait à quelle lésion exacte rattacher au juste et dont la signification varie suivant les médecins et aussi suivant l'engouement ou la mode du jour. Cette loi s'est bien vérifiée pour certains points de la pathologie du cœur et l'on peut dire que tout ce cadre de la pathologie cardiaque qui n'est pas directement relevable d'une lésion des séreuses, ou d'une lésion grossière du muscle,a été succesivement attribué â la dégénérescence graisseuse du myocarde

Ce terme convenait bien, car il était suffisamment compréhensif et le diagnostic de la lésion, au lieu d'être basé sur un examen précis macroscopique ou microscopique se fondait sur la couleur du muscle, sa consistance, en somme une manière d'être générale que chacun était un peu libre d'entendre à sa guise.

On arriva ainsi à doter cette lésion d'une sorte de syndrome clinique dont le noyau se trouve dans l'ouvrage de Stokes et autour duquel vinrent successivement se grouper les additions faites par les cliniciens anglais ou français. Cette description eut, du reste, dans la suite une certaine fortune ; elle fut rééditée par tous les traités de pathologie, consignée dans tous les articles spéciaux ayant trait à cette question et présentée tantôt avec une certaine conviction, tantôt avec cette sorte de respect dont on entoure les choses auxquelles on ne croit plus guère, mais dont on tient cependant à conserver l'intégrité.

Dans ce syndrome, suivant l'exemple donné par Stokes, on décrivait :

1° *Des symptômes se rapportant à la respiration.* — C'était en première ligne le type respiratoire dit de Cheyne-Stokes. Cheyne, qui avait découvert le premier ce rythme singulier, ne l'avait pas attribué à une lésion particulière du cœur ; ce fut Stokes qui, tout en précisant sa séméiologie clinique, fixa sa signification. « C'est, dit-il, un symptôme qui paraît « lié à l'affaiblissement du cœur et, qu'on doit par « conséquent s'attendre à rencontrer souvent dans la « dégénérescence graisseuse du cœur ; je ne l'ai « jamais vu se produire dans d'autres affections.

Puis on ajouta bientôt à ce signe, la respiration suspirieuse, la dyspnée d'effort, les crises dyspneiques paroxystiques nocturnes, accompagnées ou non de manifestations angoissantes et angineuses.

2° *Des symptômes se rapportant à l'encéphale.* — C'était avant tout des symptômes d'anémie cérébrale des vertiges, la tendance aux syncopes et aux syncopes répétées, l'apparition d'ictus pseudo-apoplectiques. C'est à ce propos que Stokes conte l'histoire de ce bon curé de campagne « qui ayant célébré le mariage « de deux des membres de sa congrégation, avait pris « place au déjeuner de noce, quand tout à coup sa « tête s'inclina, sa respiration devint stertoreuse et, « au bout de quelques instants, il succomba ». Stokes note simplement qu'à l'autopsie « les muscles du « cœur paraissaient être convertis en une substance « graisseuse ». La lenteur du pouls est souvent notée dans ces observations de syncope.

3° *Des symptômes se rapportant à la circulation.* — Ici, l'ensemble symptomatique au lieu de se préciser, comme cela se voit d'ordinaire dans l'exposé des diverses maladies du cœur, devenait singulièrement vague. On signalait comme signes à peu près caractéristiques : l'agrandissement de la matité cardiaque, l'atténuation, puis la disparition graduelle du choc de la pointe, son déjettement en dehors, l'apparition d'un murmure systolique doux à la pointe et se pro-

pageant dans l'aisselle (1), ou même d'un bruit plus râpeux au niveau de l'aorte.

Quant au pouls, l'appréciation de ses caractères variait un peu suivant les cas, souvent ralenti jusqu'à 30, 40, d'autres fois accéléré, régulier pour les uns, irrégulier pour les autres, mais toujours petit et de faible tension.

A cette sorte de syndrome, réunissant les principaux symptômes de l'urémie, du pouls lent permanent et de la plupart des affections cardiaques non valvulaires, Canton (2) joignit la coexistence constante de l'arc graisseux cornéen. De telle sorte que le diagnostic était devenu facile.

C'est au moins ce que nous disent les deux premières conclusions de la thèse de Mieussens (3) : « 1° la « dégénérescence graisseuse du myocarde est sus- « ceptible d'être diagnostiquée d'une façon rigou- « reuse ; 2° le diagnostic devra reposer sur un ensem- « ble de signes précis, c'est-à-dire l'affaiblissement, « l'atténuation du premier bruit à la pointe du cœur, « l'état athéromateux des artères et l'existence de

(1) On attribuait tout naturellement le souffle systolique de la pointe à la parésie des piliers au niveau desquels la dégénérescence graisseuse prédomine le plus souvent (Pepper William, *Med. and surg. reporter*, vol. XXX, n° 3, 1874).

(2) Canton. — *Med. Times and Gaz.*, janvier 1852. Ce mémoire est long et fait de façon peu rigoureuse. Pour l'auteur, l'existence simultanée de l'arc cornéen et du cœur gras est hors de toute contestation. Voir, sur ce sujet : Danner : *Arch. gén. de méd.*, 1856, p. 401.

(3) Mieussens. — Thèse de Paris, 1882.

« l'arc sénile. » On n'est pas moins difficile.

Depuis quelques années, la plupart des signes constituants de ce syndrome en ont été successivement distraits au profit d'autres entités mieux connues ; il en a été ainsi du type respiratoire intermittent de Cheyne-Stokes, des syncopes alliées au pouls lent permanent ou au rythme couplé. Enfin, le groupe important des myocardites aiguës ou chroniques s'est approprié une bonne part des symptômes cardiaques soi-disant caractéristiques.

Plus récemment, quelques auteurs et notamment Leyden (1), dénièrent toute représentation clinique à la dégénérescence graisseuse du myocarde, opinion que semblent confirmer des expériences physiologiques toutes récentes.

En effet, Passler et Romberg (2) expérimentant sur des chiens, avec des cultures diphtériques, constatèrent la faible influence d'une stéatose du myocarde sur la force de contraction et sur le rythme du cœur. Hasenfeld et Bela, V. Fenyvessy (3) ont expérimenté sur des chiens, et malgré une stéatose notable, n'ont observé aucun phénomène cardiaque, aucun trouble du rythme, mais seulement dans les derniers instants un peu de ralentissement du pouls et de l'arythmie qu'ils mettent sur le compte de

(1) Leyden. — Ueber Fettherz. *Zeitschrift für Klinische Medizin*, t. V., 1882, page 1, 23.

(2) Passler et Romberg. — XIVe Congrès de Médecine int., Wiesbaden, 1896.

(3) Hasenfeld et Bela, Fenyvessy. — *Berlin. Klinische Woch.*, 1899.

l'anoxhémie phosphorée. Le cœur dégénéré, selon eux, lutte aussi bien que le cœur sain contre les augtations de tension (ligature de l'aorte, vaso-constriction de causes diverses) et y résiste aussi longtemps. Ils rappellent, du reste, que Fraentzel, Strümpell, Rosenbach ont observé des faits de dégénérescence graisseuse profonde du myocarde, sans aucun symptôme appréciable pendant la vie.

Nous ne pouvons, pour notre part, penser à relater, ici, toutes les observations cliniques de nos malades, ni même celles que nous avons recueillies nous-même avec détails. La plupart seraient, en effet, sans intérêt au point de vue qui nous occupe, et nous avons pensé qu'il était inutile de reproduire tout au long une observation d'anémie pernicieuse, ou de rétrécissement mitral, lorsque rien en elle ne nous paraissait éclairer la symptomatologie de la lésion myocardique découverte à l'autopsie. Très rapidement, nous donnerons cependant l'impression d'ensemble qui résulte de la lecture et de l'étude de nos observations personnelles ou de celles que nous avons pu consulter.

Il nous semble indispensable, pour cela, de classer nos cas de dégénérescence graisseuse du myocarde, séparément, suivant qu'ils se sont produits au cours de cachexies et d'anémies, d'une cardiopathie, d'une surcharge adipeuse ou, enfin, suivant qu'ils paraissent avoir évolué isolément et être seuls responsables de la terminaison fatale.

1° *Cas développés au cours d'une cachexie ou d'une*

anémie. — Il s'agit, par exemple, de malades atteints d'anémie pernicieuse, de tuberculose pulmonaire à forme rapide, d'anémies consécutives à des hémorrhagie au cours d'une cirrhose, de cachexie cancéreuse ou de cause indéterminée. Les malades ont un aspect analogue, et toujours les observations relatent l'amaigrissement extrême, la pâleur, l'aspect blafard, un léger œdème malléolaire et parfois la rapidité du pouls. L'habitus général se rapproche assez de celui qu'Aran (1) a décrit comme caractéristique. Mais, dans ces cas, les manifestations cardiaques n'apparaissent, d'une part, ni insolites, ni prédominantes; d'autre part, elles semblent être le fait de la maladie causale et non des altérations myocardiques coexistantes, car l'aspect clinique est identique dans d'autres cas similaires où ces altérations font cependant défaut. Il ne nous a pas paru possible, par exemple, de différencier, par quelque signe précis, la scène clinique présentée par une malade atteinte de tuberculose pulmonaire, avec dégénérescence du myocarde, de celle offerte par une autre tuberculeuse banale à l'autopsie de laquelle cette altération n'était pas constatable.

Cette lésion ne paraît donc dans cas apporter aucune note personnelle au tableau clinique, et cela se comprend aisément. Au cours de ces cachexies lentes, l'organisme s'éteint, s'use peu à peu, les besoins deviennent moindres, les fonctions vitales se

(1) Aran. — Atrophie graisseuse du cœur. *Revue Médico-chirurgicale ou Moniteur des hôpitaux de Paris*, 1855.

réduisent au minimum et chaque jour le malade demande moins à son myocarde. Qu'importe alors dans celui-ci la stéatose répandue dans quelques fibres.

2° *Cas développés au cours d'une cardiopathie.* — Dans ces cas la situation est tout autre, le malade, à mesure que les lésions s'accusent, que les résistances et les stases périphériques augmentent, demande chaque jour davantage à son cœur. Il semblerait donc que dans ces circonstances la dégénérescence du myocarde dût singulièrement modifier le tableau clinique et abréger la lutte. Nous n'osons cependant l'affirmer, car, dans des affections similaires, nous n'avons pas vu de différences assez tranchées entre celles qui, à l'autopsie, présentaient un myocarde dégénéré, et celles dont le myocarde était sain.

Cela est vrai surtout des affections valvulaires, des dilatations du cœur droit au cours de l'emphysème pulmonaire, des hypertrophies gauches d'origine rénale. Il faut l'étendre, sans doute, aussi aux endocardites infectieuses ; dans ces cas, l'infection générale de l'organisme explique suffisamment la scène morbide. Dans un cas, notamment, où l'affection dura un mois, malgré des lésions très intenses du myocarde, les symptômes cardioplégiques n'ont nullement pris le pas sur les phénomènes infectieux. Nous faisons cependant une réserve pour les péricardites aiguës; on s'explique mal, dans certains cas, la gravité de certaines d'entre elles et peut-être faut-il faire jouer quelque rôle aux lésions sous-jacentes.

Nous avons, du reste, fait remarquer en lieu voulu, que la répartition des lésions était un peu différente dans ces cas, que le tacheté n'existait jamais; serait-ce l'indice d'une signification un peu différente de l'altération graisseuse ?

3° *Cas développés au cours d'une surcharge adipeuse.* — Nous avons surtout en vue des malades très obèses, le plus souvent des femmes, chez lesquelles surviennent à propos d'affections pulmonaires, des symptômes d'affaiblissement cardiaque rapide, inexpliqué, et à l'autopsie desquelles on note des altération graisseuses étendues des fibres cardiaques.

Dans deux cas notamment, chez des personnes auparavant assez bien portantes, mais très obèses (l'une d'elles pesait 140 kilogs), au cours d'une bronchite grippale, il se développa une *asystolie à évolution rapide*, *sans arythmie*, *mais avec une tachycardie notable*. L'une d'elles présentait une dégénérescence diffuse de son muscle cardiaque, l'autre, un beau tacheté sous-endocardique.

Il semble réellement que, dans ces cas, les altérations des fibres accompagnant la surcharge adipeuse, les aient rendues incapables de lutter efficacement contre les troubles apportés à la circulation pulmonaire et aient conditionné ou hâté la défaillance cardiaque. Là, tout au moins, la lésion anatomique fournit une explication que, sans elle, la clinique était impuissante à donner. Etant donné l'assez grande fréquence des altérations graisseuses des fibres coïncidant avec la surcharge adipeuse, on

pourrait se demander si ce ne sont pas ces altérations qui favorisent l'apparition des complications cardiaques de la fièvre typhoïde chez les gens obèses.

Nous insistons sur ce fait que, dans presque tous les cas, *le pouls a conservé jusqu'à la fin, sa régularité absolue*. Nous l'avons constaté de la façon la plus nette dans des cas où les altérations graisseuses du myocarde étaient extrêmement étendues et accentuées. Cette absence d'arythmie a déjà été notée souvent au cours des lésions myocardiques parenchymateuses et, notamment, dans la lésion qui nous occupe, par Brault, Josserand et Bonnet, etc.

4° *Mort subite*. — Faut-il rayer aussi la mort subite, après tant d'autres symptômes, de l'ensemble des manifestations cliniques que l'on avait attribué autrefois à la dégénérescence graisseuse du myocarde ? Nous ne le pensons pas. Les nombreuses observations rapportées comme des exemples de mort subite au cours de cette affection, sont évidemment de valeur très inégale et plusieurs nullement probantes, faute de constatation anatomique suffisamment précise (1). On a donné, en effet, cette éti-

(1) Wietfield (Celle). — Ein Fall von fettiger Degeneration der Herzmusculatur (*Berlin. Klin. Wosch*, 1879, n 13). Il rapporte l'histoire d'un médecin mort subitement sans aucun autre symptôme morbide. On trouva une surcharge graisseuse avec dégénérescence des fibres. Des cas analogues sont rapportés par Begbie James : On fatty degeneration of the heart. *Monthly, Journ. of. Med. Sc.* mars 1851 ; par Paxton : *Edimburgh Med. Journ.*, avril 1856, etc.

quette à presque toutes les morts subites survenues chez des gens obèses.

Nous avons cependant des documents très précis dans l'excellent travail de Quain (1). Cet auteur rapporte douze cas de mort par syncope ou de mort subite observés par lui ou d'autres médecins, dans lesquels la dégénérescence graisseuse myocardique fut constatée de façon nette. La mort ne fut pas toujours brusque, mais souvent seulement rapide après plusieurs défaillances. Parmi ces observations quelques-unes, notamment l'observation VI, ressortent nettement au pouls lent permanent. Il s'agissait, dans celle-ci, d'un homme sujet aux syncopes et dont le pouls descendait à 32 et même 24 par minute ; il mourut dans une syncope. Cornil (2) et Willis Richardson (3) ont cité des faits analogues.

Nous n'avons observé qu'une fois cette terminaison dans nos cas ; il y eut sinon mort subite, du moins mort rapide. Il s'agissait d'un homme âgé

(1) Quain. — On fatty diseases of the heart (*Medico Chir. transact*, vol. XXXIII 1850, p. 121-195). Parmi les trente-trois cas de dégénérescence graisseuse qu'il rapporte, (dont six cas personnels, les autres étant empruntés à Peacok, Meade. Latham, Key, Beck, Parkes, etc), outre douze cas de syncope, on rencontre six cas de rupture du cœur qui sont évidemment tous attribuables à des infarctus, et non à de vraies dégénérescences graisseuses du myocarde.

(2) Cornil. — In Th. Jeuillien, Paris 1875.

(3) Ben Willis Richardson. — Observation sur le ralentissement du pouls et la dégénérescence graisseuse. Il en rapporte deux cas.

de 59 ans, venu le matin de la campagne. Dans le train qni l'amenait il s'était trouvé mal et avait prié un de ses compagnons de route de l'accompagner à l'hôpital. Il entra dans la salle, très fatigué, et mourut deux heures après. L'autopsie fut faite avec soin. C'était un homme amaigri ; nulle part, soit dans le cerveau soit dans les viscères, on ne constata aucune lésion, mais le cœur présentait un beau tacheté et le microscope montra des lésions graisseuses très intenses dans les parois du ventricule gauche surtout. Il était rationnel de leur attribuer la cause des défaillances et de cette mort inattendue.

On voit donc que, tout en attribuant au myocarde atteint de dégénérescence graisseuse, une certaine importance clinique chez les obèses, et en lui reconnaissant la possibilité de provoquer la mort subite par défaillances ou par syncopes, nous sommes loin de lui accorder un rôle pathologique excessif. Nous serions plutôt tenté de le considérer *comme un processus anatomique particulier*, *ordinairement bien toléré*, et l'on peut regretter, avec Leyden, « qu'on « ait élevé des constatations anatomo-pathologiques « au rang d'entités morbides et de maladies, sans « s'inquiéter de savoir si elles se traduisaient par « des symptômes reconnaissables ou un ensemble « morbide défini ».

Quant au diagnostic de cette affection, après ce qui précède, nous ne voyons pas très clairement sur quels signes propres on pourrait le baser. Ce qu'on peut faire, *c'est le diagnostic des circonstances étiologiques qui la suscitent ordinairement*, mais, quant

à établir par des données positives que, dans tel ou tel cas, étiologiquement similaires, cette complication existe ou n'existe pas, c'est ce dont nous n'entrevoyons pas la possibilité. Il faut donc se résigner à considérer la dégénérescence graisseuse du myocarde, comme une lésion dont il est permis d'envisager l'hypothèse, mais qu'on ne peut affirmer de façon certaine.

CHAPITRE VI

PATHOGÉNIE

Au début de ce chapitre nous devons tout d'abord expliquer pourquoi, ayant intitulé la présente étude « dégénérescence graisseuse du myocarde, considérée comme surcharge graisseuse de la fibre cardiaque », nous n'avons encore parlé que de la dégénérescence graisseuse et pas du tout de la surcharge. Nous avons procédé ainsi pour des raisons multiples.

Tout d'abord il importait, dans un sujet auquel avait déjà nui beaucoup la multiplicité des termes et leur défaut de signification exacte, de ne pas introduire une nouvelle expression qui eût pu prêter à confusion et qui ne fût justifiée dès le début ; d'autre part, nous avons pensé que, tant qu'il s'agissait de décrire des faits, le mot ne faisait rien à la chose et que le terme de dégénérescence graisseuse du myocarde qui, aux yeux de tous, était le mieux approprié à la lésion dont nous nous occupions, pouvait être

employé ; enfin, la substitution au terme de dégénérescence graisseuse de celui de surcharge nécessitait, pour être comprise, des définitions longues et précises et, pour être justifiée, des arguments que nous ne pouvions énumérer qu'au cours de ce travail.

Nous tenions aussi à séparer nettement *les faits*, *des interprétations* qu'ils pouvaient recevoir.

Au reste, cette manière de procéder est plus conforme à la réalité et à la méthode, et elle reproduit mieux la succession et l'image de nos propres sentiments ; nous avons commencé cette étude avec les idées reçues, nous avons cherché à constater des faits, à vérifier des relations étiologiques, à contrôler des expressions symptomatiques; c'est à la fin seulement de ces recherches que nous devons nous demander si la conclusion à laquelle nous arrivons est autre que celle des auteurs qui nous ont précédé; — c'est à cette condition, seulement, qu'elle paraîtra être, non le développement d'une idée préconçue, mais véritablement une résultante.

Nous n'avons nullement l'intention d'exposer, dans ce chapitre, la pathogénie générale des stéatoses; nous ne nous demanderons pas de nouveau, ici, si l'apparition de la graisse dans la cellule résulte vraiment du dépôt de la graisse apportée toute fabriquée, ou d'une sorte de transformation, de dissociation des matières albuminoïdes constitutives du corps cellulaire, ni sous quelles influences intimes tous ces phénomènes anormaux se produisent (1).

(1) Voir, sur la stéatose, l'article de Kelsch (Dictionnaire

Nous ne le ferons pas, parce que l'exposé de cette discussion serait trop long, qu'il est bien fait ailleurs et, enfin, que nous n'aurions aucun élément nouveau à y ajouter qui ne soit hypothétique. Cela serait, du reste, assez déplacé dans notre sujet qui est non l'étude du processus stéatosant en général, mais seulement d'une de ses déterminations viscérales, la stéatose myocardique. Notre but est seulement de nous demander dans quel sens nous devrons interpréter les lésions que nous avons étudiées, dans quel cadre il convient de les faire rentrer, à quelles autres lésions mieux connues enfin il est légitime de les assimiler.

Mais, avant de choisir, pour une lésion donnée, la place que l'on croit devoir lui attribuer, il faut, de toute nécessité considérer celles qui sont en quelque sorte disponibles, prendre une idée générale des classifications faites à ce sujet et définir nettement les termes. Nous sommes donc ainsi conduit naturellement à dire quelques mots rapides des diverses sortes de stéatose et de la signification variable de cette lésion primordiale. C'est alors en connaissance de cause que nous pourrons discuter l'attribution des lésions graisseuses du myocarde. M. le professeur Tripier estime que, sur ce point, c'est aux idées de Virchow qu'il faut en revenir et que ce sont les

dè Dechambre), le travail de Fraenkel : Versuch zu einer physiologischen Theorie der Fettentartung des Herzmuskels (*Charite Annalen*, 1877, p. 309-319), et les articles déjà cités de Krehl et de Litten.

grandes lignes de sa classification qu'il faut prendre comme base de la distinction à établir entre les différents types cellulaires de la stéatose ; ce sont ces idées telles qu'elles ont été émises dans sa *Pathologie cellulaire* que nous exposerons brièvement.

Virchow range la stéatose dans les processus cellulaires passifs « dans lesquels, prétend-il, les éléments « ne sont pas actifs, d'une manière appréciable du « moins » et qui aboutissent « à un affaiblissement, ou « à une destruction complète des éléments intéressés ». Mais la signification de ces modifications cellulaires est bien différente suivant les cas « *et l'on se trompe-* « *rait étrangement si l'on voulait juger tout ce* « *groupe d'altérations à un seul point de vue patho-* « *génique* ». Il commence par fixer les différents types de la stéatose physiologique, qu'il classe ainsi :

1° *Accumulation de la graisse dans le tissu cellulaire.* — Il comprend dans cette première catégorie la fixation des matières grasses dans les cellules du tissu conjonctif sous-cutané, sous-séreux, tissus « qui sont les conservateurs physiologiques de la « graisse, dans lesquels cette substance est comme un « élément nécessaire, sans que, pour cela, l'existence « du tissu soit le moins du monde gênée ».

2° *Accumulation transitoire de la graisse dans certains organes.* — Il cite, à ce propos, les cellules des villosités intestinales, du foie. les cellules des canaux biliaires. Dans ce cas, ce sont des éléments qui se laissent envahir par la graisse mais qui ne sont nullement

détruits et conservent leurs fonctions. C'est à ce type cellulaire que l'on est maintenant convenu d'attribuer la dénomination de « surcharge graisseuse ».

3° *Destruction des éléments par la graisse.* — Il donne comme exemple les cellules des glandes sébacées et cérumineuses, celles fournissant le colostrum, le lait, celles enfin de la membrane granuleuse du corps jaune ovarien. Dans ces cas, la graisse envahit la cellule *et la détruit*. Dans le fait particulier cette destruction se fait suivant une évolution physiologique prévue et adaptée à un but ; il n'en est pas moins évident que le corps vivant cellulaire est anéanti et fait place à une substance chimique inerte. C'est ce que l'on est convenu d'appeler maintenant une « nécrobiose » cellulaire, ce qui, dans l'ordre pathologique, correspond à une « dégénérescence ».

A la suite de cette distinction des différentes modes de stéatose cellulaire et comme « les « processus pathologiques ne sont point spécifiques « et qu'il ont des analogies dans les actes physiologi- « ques normaux », Virchow tente une classification des divers types de stéatose pathologique qui puisse se superposer à la précédente. Il oppose alors : 1° à l'accumulation normale de la graisse dans le tissu cellulaire, l'état pathologique connu sous le nom d'obésité ; 2° à l'accumulation transitoire de la graisse dans certains organes, le foie gras pathologique ; 3° enfin, à la destruction des éléments par la graisse, les altérations graisseuses subies par la membrane interne des vaisseaux, les lésions du ramollissement jaune du cerveau, celles enfin présentées par le

muscle cardiaque et les muscles striés volontaires(1).

On nous permettra, pour mieux faire comprendre cette superposition et la signification même de la « surcharge graisseuse », de citer ce que Virchow dit du foie gras : « On sait depuis longtemps que le foie « est l'organe le plus prédisposé à la dégénérescence « graisseuse. Je dois vous avouer qu'il m'a été, jus- « qu'ici, impossible de distinguer un foie gras phy- « siologique d'un foie gras pathologique ; je suis plu- « tôt disposé à croire, qu'en identifiant ces deux états, « on arrive à des données justes pour juger le foie « gras pathologique. Il est un fait connu, observé « d'abord par Kolliker : c'est que, chez les mammifè- « res, peu d'heures après la digestion, il se forme une « sorte de foie gras physiologique. Prenez des jeunes « mammifères de la même portée, laissez teter les

(1) On a si souvent attribué à Virchow la notion de la dégénérescence graisseuse des éléments au cours des processus inflammatoires, que nous saisissons cette occasion de montrer avec quelles restrictions il l'admet. « On peut donc, « écrit-il, en parlant d'une manière générale, soutenir qu'il « existe une forme inflammatoire de la dégénérescence grais- « seuse ; mais en y regardant de près on voit que cette forme « inflammatoire n'est qu'un stade consécutif, un mode de « terminaison indiquant la destruction commençante de la « structure du tissu, prouvant que la partie n'est plus en état « de continuer sa vie spéciale, qu'elle subit l'influence des « forces chimiques au point d'en arriver à une dissolution « complète », p. 296. M. le professeur Renaut a bien montré du reste, dans son rapport sur les myocardites aiguës, au Congrès de Lille, quelle était l'extrême rareté des altérations graisseuses des fibres cardiaques dans les lésions infectieuses du myocarde.

« uns et faites jeûner les autres : deux heures après « vous trouverez un foie gras chez les premiers et les « seconds ne présenteront pas cette modification. « Cette observation m'a donné l'occasion, d'une ma- « nière plus approfondie, d'étudier les rapports de la « graisse avec le foie et j'en suis arriver à pouvoir affir- « mer qu'entre les formes pathologiques et les formes « physiologiques il existe des relations intimes « (p. 277). »

« Ici encore nous remarquons ce que nous avons « vu dans les cellules adipeuses : la persistance des « cellules. Il n'existe point de foie gras dans lequel les » cellules soient détruites : les éléments de l'organe « subsistent toujours, seulement au lieu de leur con- « tenu ordinaire, ils sont entièrement remplis de « graisse. Dans cet état, il subsiste, vous n'en sauriez « douter, une certaine quantité de substance suscep- « tible de fonctionner. En effet, chez plusieurs ani- « maux, chez les poissons par exemple, qui nous four- « nissent l'huile de foie, la fonction de cet organe per- « siste, quelle que soit la quantité d'huile contenue « dans ses cellules. Chez l'homme lui-même nous « continuons à trouver de la bile dans la vésicule « biliaire même dans les cas les plus avancés. *On n'a « donc pas le droit de comparer ces modifications « avec les états nécrobiotiques, comme nous les obser- « vons dans les autres organes dont les éléments sont « détruits* (p. 279) ».

Ainsi, Virchow distinguait nettement deux états différents dans l'infiltration des cellules par la

graisse (1) : le premier dans lequel l'élément cellulaire n'est pas détruit, ni atrophié, mais subsiste, obèse et gêné seulement dans ses fonctions par l'accumulation de la graisse à son intérieur ; le deuxième dans lequel la cellule s'atrophie, se nécrobiose et disparaît. Il établissait ainsi une ligne de démarcation nette entre ce qu'on a dénommé depuis lui la « *surcharge graisseuse* » et la *dégénérescence graisseuse* ».

En outre, il avait nettement fait rentrer le foie gras dans la première de ces deux catégories ; quant à la seconde, elle comprenait, selon lui, les lésions du ramollissement jaune cérébral, les lésions rénales, les altérations graisseuses myocardiques, et celles des muscles striés volontaires, etc. Les auteurs qui suivirent adoptèrent ces mêmes idées ; l'interprétation du foie gras comme surcharge graisseuse ne fut plus même discutée (2) et ils continuèrent à ranger la stéatose myocardique dans les nécrobioses, les atrophies graisseuses, les dégénérescences.

On a tenté encore d'attribuer à la dégénérescence graisseuse du myocarde, surtout dans ces dernières années, la signification d'une inflammation, d'une véritable « myocardite ». Nous ne pensons pas que cela puisse être soutenu et tout éloigne de cette inter-

(1) Il a nettement distingué la chose, s'il n'a pas fait lui-même l'attribution des termes de « surcharge » et de « dégénérescence ».

(2) Il y a sans doute une réserve à faire pour l'atrophie jaune aigue du foie dans laquelle les cellules sont diminuées de volume et sûrement « dégénérées ».

prétation, les caractères de la lésion, les circonstances étiologiques dans lesquelles elle se développe et enfin sa latence symptomatique. D'autre part, l'extrême rareté de cette lésion au cours des myocardites aiguës infectieuses a été démontrée dans son rapport par M. le professeur Renaut. Enfin, cette altération, même lorsqu'elle survient au cours de maladies infectieuses telles que l'infection puerpérale, l'endocardite infectante, la diphtérie, y est sans doute relevable des actions toxiques ou anoxhémiques développées au cours de ces infections et dont l'effet nocif est parfois localisé sur le myocarde à la suite du surmenage musculaire provoqué par la brusque entrée en scène d'une lésion valvulaire (endocardite infectieuse).

C'est donc entre l'interprétation de surcharge graisseuse et de dégénérescence que la discussion va se circonscrire et l'on va voir en quoi nous nous séparerons des idées de Virchow et de ceux qui l'ont suivi.

Notre maître, M. le professeur R. Tripier, pense, en effet, que dans le myocarde, les altérations graisseuses ne sont pas assimilables à des phénomènes d'atrophie et de dégénérescence graisseuses, mais bien à une véritable surcharge cellulaire, en tout point analogue à celle considérée par Virchow dans la stéatose hépatique. Nous pensons avec lui ***qu'on peut étendre aux altérations graisseuses du myocarde ce que Virchow a dit du foie gras*** et que ces deux états pathologiques ont une signification similaire. Nous avons mieux à faire du reste que

d'invoquer en faveur de cette manière de voir des arguments de sentiment et il nous suffira de passer rapidement en revue *les faits* observés au courant de notre étude pour que cette conclusion s'en dégage nettement (1).

Cette interprétation qui est celle de M. le professeur Tripier, et que nous soutenons avec lui, peut s'appuyer sur des arguments tirés de la disposition des lésions, de leurs relations étiologiques et de leur expression clinique.

1° *Arguments tirés de l'anatomie pathologique.* — Si nous considérons tout d'abord l'état de la cellule myocardique stéatosée, nous voyons qu'il n'y a pas bouleversement de la structure cellulaire, ni nécrobiose. La fibre, au moins dans les premières phases, conserve son apparence, son ordonnance générale, et c'est régulièrement qu'elle s'infiltre de fines granulations graisseuses disposées tout d'abord dans le fuseau protoplasmique périnucléaire, qui se glissent

(1) L'expression de « surcharge graisseuse » appliquée à la fibre cardiaque ne signifie pas que cette cellule possède un excès, une charge exagérée d'une substance dont la présence à l'état normal n'a nullement été démontrée à son intérieur (au moins à l'état de liberté). Elle indique simplement que cette fibre musculaire peut, dans certaines circonstances pathologiques recevoir des granulations graisseuses qui constituent ainsi une « surcharge » étrangère, se superposant à ses éléments constituants, tout comme cela se passe dans une cellule hépatique de la périphérie du lobule, qui, elle non plus, à l'état normal ne contient jamais de graisse.

ensuite dans les espaces protoplasmiques interfibrillaires en les injectant et finalement confluent en gouttelettes ou en gouttes plus ou moins volumineuses. C'est là non une cellule « dégénérée », mais une cellule présentant une « surcharge graisseuse »; elle n'est, en effet, nullement atrophiée, conserve son volume normal jusque dans les phases les plus avancées et nous semble, en tout point, comparable à une cellule hépatique graisseuse (1).

Dans cette dernière, il est vrai, la graisse est réunie dès le début en un volumineux globule huileux et non dispersée en minuscules granulations comme dans la cellule myocardique; mais c'est là une différence sans importance, due sans doute à ce fait que les granulations sont, dans ce dernier cas, bridées par les fibrilles qui s'opposent à leur coalescence. Evidemment, dans les cas extrêmes, la substance cellulaire est dissociée, comprimée, singulièrement réduite de volume et altérée, mais ne reste-t-il pas toujours autant de substance active que dans les cellules hépatiques les plus fortement surchargées.

Le groupement de ces lésions est encore bien en faveur de notre manière de voir. Nous avons vu qu'elles étaient réparties très fréquemment sous

(1) Nous serions même assez disposé à admettre pour ces fibres cardiaques ayant une subi la surcharge graisseuse, comme cela existe, sans doute, pour les cellules hépatiques, la possibilité de se réparer incomplètement, ou même complètement, de revenir à leur état normal, ce qui ne se comprendrait guère pour des cellules « dégénérées ».

forme d'îlots et que la formation de ces îlots dépendait intimement du mode de distribution des vaisseaux dans le myocarde (1). C'est nettement *par rapport aux vaisseaux que se groupent les altérations graisseuses*, elles occupent, au moins dans la plupart des cas, les territoires les plus anémiques, puisque Ribbert les a trouvées aux confins du système artériel et, nous-même, superposées aux radicules veineuses. C'est là un fait certain, indiquant plutôt un processus de surcharge qu'une nécrose cellulaire et constituant une analogie saisissante avec ce qui se passe dans le foie.

Là aussi, dans le lobule hépatique, il y a des aires de pleine circulation et des aires de circulation réduite, comme dit M. Renaut (2) ; si l'on fait une injection, par quelque voie que ce soit, c'est d'abord le centre du lobule qui est injecté, et la partie périphérique ne se remplit que secondairement et plus difficilement. Or, dans le foie gras pathologique, cette zone centrale, dont les réseaux capillaires sont plus larges et plus perméables à la circulation, restera indemne, tandis que la graisse se déposera en abondance dans les parties périphériques, tout contre les espaces portes. N'avions-nous pas raison de dire qu'il y avait une analogie saisissante entre la stéatose du lobule hépatique et celle de cette sorte de lobule circulatoire myocardique, dont nous avons

(1) Nous avons montré plus haut que la dégénérescence graisseuse diffuse avait une signification identique.

(2) J. Renaut. — Traité d'histologie pratique, II, p. 1474.

montré l'individualisation possible. La seule différence consiste dans ce fait, que dans le myocarde, la disposition circulatoire lobulaire est *révélée* par l'altération graisseuse, tandis que dans le foie, cette même lésion ne fait que *l'accuser* davantage.

Notons encore que la répartition générale des lésions est encore similaire dans l'un et l'autre organe : c'est sous l'endocarde, au niveau des piliers, dans les couches les plus éloignées de l'irrigation coronaire, que prédominent ordinairement les lésions ; c'est également à la périphérie du foie, loin du hile que les altérations sont les plus intenses.

Enfin, la coexistence si fréquente de ces deux altérations confirme encore les données précédentes, tendant à établir leur signification similaire. On trouve souvent des foies gras sans dégénérescence graisseuse myocardique ; mais nous n'avons jamais noté l'existence de cette dernière lésion, sans que le foie et même le rein ne fussent atteints. Dans un cas, nous avons même vu le diaphragme participer à la lésion.

2° *Argumeuts tirés de l'Etiologie.* — La notion qui se dégage nettement du chapitre que nous avons consacré à l'étiologie des altérations graisseuses des fibres myocardiques est que ces altérations surviennent, somme toute, dans des circonstances assez uniformes, qu'on peut grouper sous le terme général de troubles de la nutrition. Ce sont, en effet, les anémies, les cachexies, les affections anoxhémiques qui provoquent le plus fréquemment cette lésion ; or, à

l'origine de tous ces cas, se trouve un vice profond de l'hématose, par suite de la diminution du nombre des hématies, de la qualité inférieure de l'hémoglobine ou de l'obstacle apporté aux échanges gazeux.

La respiration des tissus se fait mal, d'une façon incomplète ou déviée ; l'assimilation est défectueuse, d'où un vice de l'utilisation des graisses, leur dépôt dans le foie et aussi dans le myocarde, car les relations étiologiques du myocarde gras sont les mêmes que celles d'un foie gras.

Dans cette autre nutrition ralentie que constitue sous un aspect floride, l'obésité, il en est un peu de même ; la nutrition y est retardante, comme dit Bouchard, et l'assimilation profondément viciée ; les graisses, au lieu d'être brûlées et de se transformer suivant le mode convenable, s'accumulent, infiltrent les cellules conjonctives, remplissent les cellules du foie et envahissent même les cellules myocardiques. Nous avons noté, en effet, la fréquence très grande de l'altération graisseuse des fibres musculaires dans le cas d'adiposité généralisée et de surcharge adipeuse du cœur ; nous avons même, dans un cas de mort accidentelle chez un homme gras, noté l'existence de cette altération. La possibilité de l'envahissement des divers parenchymes par les graisses dans l'obésité est, du reste, notée par plusieurs auteurs.

3° *Arguments tirés de la symptomatologie.* — Le chapitre que nous avons consacré aux symptômes nous a montré nettement d'une part, que les manifestations cliniques n'étaient ni celles d'une lésion

inflammatoire de myocarde, d'une myocardite, ni, d'autre part, celles,que donnerait un organe « dégénéré ». Le premier point ne peut être discuté ; on connaît la réaction intense du myocarde vis-à-vis d'un processus inflammatoire, actif, en évolution, et elle s'oppose trop vivement à la latence, au peu de signes donnés par ces lésions graisseuses « passives » comme dit Virchow pour qu'il faille insister davantage. C'est là un nouvel exemple de cette loi générale que dans un organe la modalité des lésions importe plus que leur intensité.

La lésion est donc en général bien supportée et c'est là un très bon argument en faveur de la « surcharge » contre la « dégénérescence ». Virchow insiste avec raison sur cette persistance de la fonction ; les parties élémentaires de la cellule sont respectées et l'état graisseux n'est dans ce cas nullement incompatible avec la fonction.

Nous conservons des coupes du ventricule gauche d'un emphysémateux, coupes larges et étendues du péricarde à l'endocarde, dans lesquelles toutes les cellules, sans exception d'une seule, sont fortement infiltrées de nombreuses granulations graisseuses. Or, ce cœur se contractait encore. Comment eût-il pu égrener même ses dernières systoles, si, dans chaque cellule, le dépôt de graisse avait eu réellement la signification d'une nécrobiose et d'une mortification. Vraiment, dans certains cas, la latence symptomatique des lésions graisseuses du myocarde étonne, et elle n'est superposable qu'à la latence symptomatique,si singulière aussi,du foie lipomateux.

Cependant, il y a une distinction à établir entre ces deux organes ; la délicatesse de fonctionnement du cœur, son importance capitale dans l'entretien des fonctions vitales exige de lui une continuité d'action absolue et il suffit d'une défaillance pour causer des troubles irréparables. Aussi a-t-on vu que nous avions admis la possibilité d'une terminaison brusque, dans des cas très rares d'ailleurs, et chez les gens obèses, une sorte d'impossibilité pour cet organe de se surmener rapidement afin de lutter efficacement contre un encombrement pulmonaire menaçant (1).

Au cours de l'exposé de ces arguments tirés, soit du caractère des lésions, soit des relations étiologiques et du mode de traduction clinique des altérations graisseuses du myocarde, nous avons été amené presque, malgré nous, à présenter une sorte de *parallèle entre le foie gras et le myocarde gras*, et, par là même, à reconnaître aux

(1) De même que, dans un renvoi précédent, nous avons opposé à la surcharge graisseuse du foie (foie gras),de symptomatologie plus ou moins latente, l'atrophie jaune aiguë, véritable dégénérescence cellulaire amenant au contraire des phénomènes rapidement mortels d'insuffisance hépatique, de même aux altérations graisseuses des fibres myocardiques telles que nous venons de les décrire, il serait *peut-être* légitime d'opposer les cas de stéatose cellulaire, au cours des infarctus conditionnant les ruptures du cœur. Dans ce cas la cellule cardiaque est vraiment « dégénérée » ; elle perd ses propriétés physiologiques de résistance et de solidité.

lésions de ce dernier une signification qu'on ne refuse plus à celles du foie gras. Il y a cependant une objection qu'on ne manquera pas de nous faire. Le processus graisseux du foie, dira-t-on, est facilement assimilable à une surcharge, car il n'est que l'exagération d'un processus normal, tout comme l'obésité n'est que l'infiltration adipeuse du tissu cellulaire poussée à l'extrême ; dans le myocarde il n'en est pas de même, c'est véritablement l'apparition d'une disposition nouvelle qui n'a pas son analogue, même atténué, dans l'état physiologique.

Nous croyons précisément que cette objection peut subir une atténuation, et que l'on peut considérer les choses d'une façon plus générale. Il est certain qu'un adulte normal et bien nourri fixe de la graisse seulement dans les cellules de son tissu conjonctif et à l'intérieur de ses cellules hépatiques, dans les premières, sans doute, parce qu'elles en constituent par excellence le réservoir physiologique, dans les secondes, parce qu'elles sont placées sur le trajet du sang porte alimentaire. Mais, chez le fœtus et le nouveau-né, il est possible que cette fonction générale de conservation de la graisse soit répartie plus diffusément. Parrot (1) a toujours rencontré de la graisse dans les cellules épithéliales du poumon, du rein, chez les jeunes chats ou chiens; le

(1) Parrot. — Note sur la stéatose viscérale qu'on observe à l'état physiologique chez quelques animaux. *Archives de Physiologie*, 1871-72. Article Stéatose du dictionnaire de Dechambre, de Kelsch.

chat est notamment remarquable par sa surchage rénale constante et considérable. Dans les fibres myocardiques, le fait est plus rare; cependant Parrot y aurait rencontré quelques granulations graisseuses chez le cobaye nouveau-né, et parfois chez les jeunes oiseaux et les jeunes rats. De même chez les fœtus et les nouveau-nés humains, il a noté immédiatement après la naissance que l'encéphale, le poumon, le foie et les reins étaient le siège d'une stéatose diffuse, moins marquée pourtant dans ces deux derniers organes que chez les autres espèces animales.

Chez certains animaux adultes, de pareils faits se rencontrent dans le système musculaire, et l'on sait que, pendant l'hiver, les fibres des gastro-crémiens et du couturier de la grenouille deviennent régulièrement graisseuses. De même aussi, chez l'homme, au cours de l'obésité, lorsque le tissu cellulaire regorge, lorsque le barrage hépatique est débordé, la graisse peut infiltrer les parenchymes, cellules rénales, tissu musculaire, et de même, au cours des états pathologiques, les substances grasses qui ne sont plus assimilées, ni brûlées, peuvent envahir des territoires qui leur étaient physiologiquement interdits, le myocarde par exemple.

Mais pourquoi, dans ces déroutes de la nutrition, le myocarde est-il atteint de préférence à d'autres organes et surtout avant d'autres muscles striés ? Pourquoi, dans cette faillite, est-il de tous les associés celui qui porte la plus lourde part? Sans doute à cause de l'importance de ses fonctions et de la continuité de

son activité physiologique. Le cœur, en effet, n'est plus un muscle, il est devenu un viscère et, parmi ceux-ci un des premiers, il est juste qu'il en supporte les conséquences. Du reste, cette sorte de hiérarchie, basée sur l'importance et surtout sur la continuité des fonctions physiologiques s'observe également dans le système des muscles striés. Walbaum, qui a étudié tout récemment les altérations graisseuses de ces muscles, a montré de façon évidente qu'elles prédominaient toujours en fréquence et en intensité au niveau des muscles les plus actifs. C'est parmi eux, le releveur de la paupière supérieure qui est le plus atteint, viennent ensuite, par ordre décroissant, les muscles du globe oculaire et, en dernier lieu les muscles du tronc (1).

Cette loi qui règle l'intensité et la fréquence des altérations graisseuses sur le degré d'activité présentée par les faisceaux musculaires se vérifie encore pour le myocarde. Nous avons vu, en effet, que c'est au niveau des cavités hypertrohiées que les

(1) Walbaum. — Untersuchung uber die quergestreifte Musculatur mit besonderer Berücksichtigung der Fettinfiltration. (*Virchow Archiv.*, 1899). 170-188. Il a trouvé dans ses recherches le releveur de la paupière supérieure atteint 90 fois o/o, les muscles de l'œil 85 o/o, ceux du tronc 53 o/o. Il fait remarquer qu'il n'éxistait au niveau de ces muscles aucune paralysie, aucun trouble fonctionnel.

Ranvier (*Soc. de Biologie*) avait aussi constaté que, dans les fœtus ayant macéré dans la cavité utérine, les fibres cardiaques subissaient la dégénérescence graisseuse avant les muscles striés.

lésions présentent presque toujours leur maximum d'altération.

On voit donc que l'interprétation que nous proposons paraît pleinement licite; elle est la conclusion pressentie en chacun de nos chapitres et le fil conducteur qui permet d'expliquer toutes les particularités de cette lésion. La stéatose du myocarde est une « surcharge graisseuse » et non une « dégénérescence graisseuse », elle en possède clairement tous les caractères anatomiques, étiologiques et cliniques, et c'est afin de donner un caractère plus concret à notre démonstration et à nos conclusions que nous l'assimilons, au point de sa signification générale, à un foie gras,

Etant arrivé à la conclusion précédente, on nous permettra de ne pas insister sur le traitement de cette lésion; en effet, on ne traite pas la pâleur des mains chez les jeunes filles chlorotiques, de même, le myocarde gras ressortissant à un processus de dénutrition générale, c'est à ce vice organique qu'il faudra s'attaquer et non à une de ses déterminations locales.

CONCLUSIONS

1° La lésion connue sous le nom de dégénérescence graisseuse du myocarde se rencontre assez fréquemment. Nous en rapportons 40 cas personnels.

2° Cette lésion se présente sous deux formes anatomiques différentes :

a) Dans la première de ces deux formes, les altérations graisseuses des fibres cardiaques sont réparties non diffusément mais sous forme d'îlots, à prédominance sous-endocardique.

Ces îlots, par leur groupement sous l'endocarde et leur apparence blanchâtre, forment un dessin caractéristique, le « tacheté sous-endocardique ». Ce signe, à peu près complètement méconnu en France, permet de diagnostiquer avec certitude cette forme de dégénérescence graisseuse du myocarde, sur la table d'amphithéâtre.

Par les injections colorées du myocarde, on se rend compte que la disposition générale de ces îlots est commandée par la mode de distribution vasculaire et que, dans la plupart des cas au moins, ils semblent siéger au niveau des points du myocarde les plus difficilement irrigués.

Les cellules qui les constituent sont des fibres myocardiques régulièrement infiltrées par de fines granulations graisseuses et n'offrant pas les caractères d'une « nécrobiose » ou d'une « dégénérescence » cellulaire.

b) Dans la seconde forme, les altérations graisseuses sont réparties d'une façon diffuse. Le diagnostic ne peut être posé que par l'examen microscopique.

3° Ces deux modalités anatomiques d'une même lésion, paraissent avoir une même signification générale. Il est possible que la disposition « en îlots » des lésions relève de l'hypertrophie des cavités cardiaques ou de l'excès de tension développé à leur intérieur ; on note, en effet, une superposition très remarquable entre le mode de répartition du tacheté sous-endocardique et la distribution de l'hypertrophie ou de l'excès de tension.

4° La dégénérescence graisseuse du myocarde s'observe assez rarement au cours des infections aigues. Elle survient fréquemment, au contraire, au cours des affections cardiaques ou pulmonaires chroniques s'accompagnant de troubles anoxhémiques et au cours des cachexies et des anémies, en somme, surtout, au cours des maladies suscitant un trouble profond de la nutrition (anémie et anoxhémie).

5° L'expression symptomatique de cette lésion paraît assez restreinte. Elle semble influer peu sur la marche des affections dans lesquelles elle survient ; nous réservons cependant la possibilité de certaines

morts subites et de scènes de défaillance cardiaque chez les obèses.

6° Etant donné : les caractères microscopiques des lésions et de leur mode de distribution, les circonstances étiologiques au cours desquelles elles se développent, leur latence symptomatique, nous attribuons à cette lésion, avec M. le professeur Tripier, une signification analogue à celle du foie gras.

Cette lésion est donc ainsi pour nous non une « myocardite » ou une « dégénérescence graisseuse », mais une « surcharge graisseuse » des fibres myocardiques. Il serait à souhaiter, si cette opinion est vérifiée dans la suite, que l'on échangeât le terme de dégénérescence graisseuse du myocarde contre celui de « *myocarde gras* » ou de « *surcharge graisseuse des fibres cardiaques* ».

OBSERVATIONS

Nous rapportons dans les tableaux suivants l'ensemble des examens macroscopiques et microscopiques que nous avons pratiqués sur les 93 cœurs examinés par nous (1).

DIAGNOSTIC CLINIQUE	EXAMEN Macroscopique	EXAMEN MICROSCOPIQUE					
SURCHARGES ADIPEUSES DU CŒUR							
Surcharge graisseuse du cœur . . . Congestion pulmonaire Femme obèse	T.s.e. vd, vg	**vg**	**vd**	**og**	od	**f**	**r**
Surcharge graisseuse du cœur . . . Bronchite simple Homme, 65 ans	T.s.e. vd 550 gr.	vg tr.	**vd**	og f.p.g.	od	**f**	**r**
Surcharge graisseuse du cœur . . . Scène asystolique rapide Femme obèse, 61 ans	T.s.e.vd,vg,od 500 gr.	**vg**	**vd**	**og**	**od**	**f**	**r**
Surcharge graisseuse du cœur . . . Bronchite aiguë grippale Femme, 50 ans, 140 kil.	470 gr.	**vg**	**vd**	**og**	**od**		
Surcharge graisseuse du cœur . . . Mort 8 h. après accident de voiture Homme, 45 ans	350 gr.	**vg**	**vd**	**or**			
Surcharge graisseuse du cœur . . . Bronchite et emphysème Homme, 68 ans	430 gr.	vg	vd	og f.p.g.	od	**f**	**r**

(1) Dans la première colonne se trouve inscrit le diagnostic clinique, l'âge et le sexe du malade.

Dans la seconde sont indiqués les résultats de l'examen macroscopique concernant le poids du cœur, l'existence ou l'absence du tacheté sous endocardique. Cette colonne reste vide si l'examen macroscopique a été négatif, si le tacheté a été constaté, ce fait est indiqué par les lettres *T. s. e.* avec indication des cavités dans lesquelles il a été visible,

Dans la 3me colonne, relatant les résultats de l'examen microscopique, toutes les cavités pour lesquelles l'examen a été pratiqué sont signalées par les lettres correspondant à leurs initiales : *vg*, ventricule gauche ; *vd*, ventricule droit ; *og*, oreillette gauche ; *od*, oreillette droite ; *f*, foie ; *r*, reins ; *d*, diaphragme ; *p*, psoas.

Ces initiales en petits caractères indiquent qu'il n'a pas été constaté d'altérations graisseuses ; en gros caractères elles signifient qu'il y avait dans le myocarde de la dégénérescence graisseuse. Les traces de lésions graisseuses sont indiquées par les lettres *tr.* et les fuseaux pigments graisseux par les lettres *f. p. g.* placées au bas de la case correspondante.

PÉRICARDITES ET SYMPHISES CARDIAQUES

Péricardite aiguë brightique.....	**vg**	**vd**				
Homme, 45 ans						
Péricardite aiguë brightique.....	vg	vd	**og**		**f**	**r**
Femme	tr.	tr.				
Péricardite brightique.....	vg	vd	og	od		
Femme, 65 ans						
Péricardite tub. terminale.....	vg	vd	og	od		
Homme, 51 ans						
Péricardite tub. terminale.....	vg	vd	og	od		
Homme, 51 ans			f.p.g.	f.p.g.		
Péricardite aiguë rhumatismale...	vg	vd	og	od		
Fille, 14 ans			f.p.g.	f.p.g.		
Symphise cardiaque rhumatismale. Rétrécissement mitral	vg	**vd**				
Femme, 30 ans	tr.					
Symphise cardiaque rhumatismale. Lésions aortique et mitrale	vg	vd	og	od		
Femme, 50 ans			f.p.g.	f.p.g.		
Symphise cardiaque rhumatismale. Rétrécissement mitral	vg	vd	og	od		
Femme, 23 ans	tr.		tr.			
Symphise cardiaque tuberculeuse..	vg					
Homme						
Symphise cardiaque tuberculeuse..	**vg**	vd	og	od		
Homme, 71 ans		tr.				
Symphise cardiaque ..... Cœur très gros, ictère	vg	vd	og	od		
Femme, 45 ans	tr.	tr.	tr.	tr.		

LÉSIONS VALVULAIRES CARDIAQUES

Rétrécissement mitral.....	T.s.e. vd	**vg**	**vd**	**og**	**od**	**f**	**r**	d
Femme, 30 ans	370 gr.							
Lésions mitrale et aortique.....	T.s.e. vd,vg od	**vg**	**vd**	**og**	**od**			
Homme, 27 ans	540 gr.							
Insuffisance aortique ..... Péricardite suppurée terminale	T.s.e. vg	**vg**	**vd**	**og**	**od**			
Homme	750 gr.							
Lésions mitrale, aortique.....		**vg**	**vd**	**og**	**od**		**r**	
Femme, 43 ans	350 gr.							
Lésion aortique athéromateuse....		vg	vd	og	od	**f**	**r**	
Femme, 58 ans	450 gr.	tr.	tr.	tr.	tr.			
Insuffisance aortique.....		vg	vd					
Homme, 41 ans								
Rétrécissement mitral.....		vg	vd					
Femme, 51 ans			tr.					
Rétrécissement mitral athéromateux		vg	vd	og	od			
Homme, 60 ans								
Endocardite infectieuse aortique... à streptocoques	T.s.e. vg	**vg**	**vd**	**og**	od			
Homme, 45 ans	540 gr.							
Endocardite infect. aort. puerpérale Abcès du cœur		**vg**		og				
Femme								
Endocardite infectieuse mitrale... Consécutive à amygdalite		vg	vd	og	od			
Femme, 30 ans		tr.	tr.	tr.	tr.			
Endocardite infectieuse aortique...		vg	vd	og	od	f	r	
Homme, 60 ans		tr.						
Endocardite infectieuse ..... au cours d'une pneumonie		vg	vd	og	od	**f**	**r**	
Homme âgé				f.p.g.	f.p.g.			

HYPERTROPHIES DU CŒUR DROIT

Par Emphysème ou Phtisie fibreuse

Emphysème pulmonaire ..... Cœur droit hypertrophié Homme, 50 ans	T.s.e. vd 620 gr.	**vg**	**vd**			**f**	
Emphysème pulmonaire ..... Hypertrophie du cœur droit Homme	T.s.e. vd, vg	**vg**	**vd**	og f.p.g.	od f.p.g.		**r**
Emphysème pulmonaire ..... Hypertrophie du cœur droit Homme	T.s.e. vd 420 gr.	**vg**	**vd**	**og**	**od**		
Emphysème pulmonaire ..... Cœur droit hypertrophié Homme, 45 ans		**vg**	**vd**	**og**	od f.p.g.		
Emphysème pulmonaire..... Cœur droit hypertrophié Homme		vg	vd tr.	og tr.	od tr.		
Emphysème pulmonaire ..... Cœur droit hypertrophié Femme, 50 ans		**vg**	**vd**	**og**	**od**	**f**	**r**
Emphysème pulmonaire..... Cœur droit hypertrophié Homme, 72 ans	520 gr.	vg tr.	vd tr.	**og**	**od**	**f**	
Emphysème pulmonaire ..... Cœur droit hypertrophié Femme, 72 ans	300 gr.	**vg**	**vd**	**og**	**od**	**f**	**r**
Emphysème pulmonaire ..... Cœur droit très hypertrophié Homme, 21 ans		vg	vd			**f**	**r**
Phtisie fibreuse ..... Cœur droit hypertrophié Homme	T.s.e. vd 390 gr.	vg	**vd**	**org**		**f**	**r**
Phtisie fibreuse ..... Cœur droit hypertrophié Homme	T.s.e. vd 500 gr.	**vg**	**vd**	**og**	**od**	**f**	**r**

CŒURS DE TRAUBE

Cœur de Traube.....	T.s.e. vg	**vg**	**vd**	**og**	od	**f**	**r**
Homme, 60 ans	650 gr.						
Cœur de Traube.....	T.s.e. vd	**vg**	**vd**	**og**	**od**		
Homme, 72 ans	680 gr.						
Cœur de Traube.....	T.s.e. vg vd	**vg**	**vd**	og	od		
Femme, 32 ans	500 gr.			tr.	tr.		
Cœur de Traube.....	T.s e vg,vd od	**vg**	**vd**	**og**	**od**		
Homme, 74 ans	620 gr.						
Cœur de Traube anémie.....	T.s.e. vg	**vg**	**vd**	og	od	**f**	**r**
Femme, 70 ans	350 gr.			f.p.g.	f.p.g.		
Cœur de Traube, anémie.....	T.s.e. vg vd	**vg**	**vd**	**og**	**od**		
Femme, 52 ans	490 gr.						
Cœur de Traube.....		vg	vd	og	od	**f**	**r**
Homme	500 gr.						
Cœur de Traube.....		vg	vd	og	od		
Homme, 72 ans	680 gr.	f.p.g.	f.p.g.	f.p.g.	f.p.g.		
Cœur d'athéromateux.....		vg	vd	og	od		
Homme	500 gr.	tr.		f.p.g.	tr.		

MALADIES INFECTIEUSES AIGUES

Variole discrète.....		vg	vd				
Homme, 25 ans							
Variole.....		vg	vd			**f**	**r**
Fille, 20 jours							
Variole, alcoolisme.....		vg	vd		od	**f**	**r**
Homme, 35 ans					f.p.g.		

MALADIES INFECTIEUSES AIGUES *(suite)*

Variole Hémorrhagique.....		vg	vd				
Homme, 30 ans							
Variole confluente.....		vg	vd				
Homme, 28 ans							
Variole.....		vg	vd	og			
Homme, 8 ans		tr.					
Variole hémorrhagique.....		vg	vd	og		**f**	**r**
Femme, 30 ans							
Variole hémorrhagique.....		vg	vd		od	**f**	**r**
Homme, 44 ans							
Variole hémorrhagique.....		vg	vd	og		**f**	**r**
Femme, 21 ans							
Variole.....		vg	vd	og		**f**	**r**
Homme, 22 ans							
Diphtérie toxique.....		vg					
6 ans							
Diphtérie toxique.....		**vg**	**vd**	**og**	**od**	**f**	**r**	d.
Fille, 4 ans							
Erysipèle de la face.....		vg	vd	og	od		
Homme, 40 ans				tr.			
Fièvre typhoïde et myocardite....		vg					
Femme, 28 ans							
Fièvre typhoïde et myocardite....		vg	vd	og	**od**		
Homme, 34 ans			tr.	f.p.g.			
Fièvre typhoïde et myocardite....		vg	vd				
Femme, 35 ans							

MALADIES INFECTIEUSES AIGUES *(suite)*

Pneumonie lobaire..... Homme		vg	vd			**f**	**r**
Méningite tuberculeuse..... Homme, 19 ans		vg	vd	og f.p.g.	od f.p.g.	**f**	r
Péritonite suppur., ulcère stomacal Femme, 20 ans		vg	vd	og		**f**	r
Septicémie, empyème..... Femme, 35 ans		vg				**f**	**r**
Septicémie péritonéale opératoire.. Homme, 26 ans		vg					

TUBERCULOSE PULMONAIRE SANS HYPERTROPHIE DU CŒUR DROIT.

Tuberculose pulmonaire aiguë.... Homme, 50 ans		vg	vd				
Tubercul. pulm. à forme rapide... Femme, 52 ans		vg	vd	og	od	**f**	r tr.
Tubercul. pulm. rapide (4 mois).. Femme, 18 ans		vg	vd	og	od		
Tubercul. pulm. chronique..... Femme,	T.s.e, vd vg 230 gr.	**vg**	**vd**			**f**	
Tubercul. pulm. à forme rapide... Femme, 31 ans	T.s.e. vd 280 gr.	vg	**vd**	og f.p.g.	od f.p.g.	**f**	
Tuberculose caséeuse aiguë..... Femme, 18 ans		vg	vd	og tr.	od tr.	f	r
Tuberculose pulmonaire ..... Femme, 55 ans		vg	vd tr.	og f.p.g.	od f.p.g.	**f**	**r**
Pleurésie tuberculeuse aiguë.....	250 gr.	vg	vd	og f.p.g.	od	**f**	**r**

TUBERCULOSE PULMONAIRE SANS HYPERTROPHIE DU CŒUR DROIT *(suite)*

Tuberculose pulmonaire aiguë.... Femme,	T.s.e. vd 270 gr.	**vg**	**vd**	**og**	**od**	**f**	**r**	
Tuberculose pulmonaire ..... Homme, 47 ans		vg tr.	vd tr.					

CACHEXIES ET ANÉMIES

Anémie pernicieuse progressive... Homme,	Tacheté vg 300 gr.	**vg**	vd	og	od	**f**	**r**	psoas
Anémie indéterminée, mort subite. Homme, 59 ans	T.s.e. vg vd 420 gr.	**vg**	**vd**	og	od			
Anémie extrême, péritonite bacillaire Homme, 40 ans		**vg**	**vd**	**od**	**og**	**f**	**r**	d
Vomissements incoercibl. de la gros. Femme, 25 ans		vg	vd	og f.p.g.	od			
Cirrhose, anémie extrême..... Femme, 30 ans	T.s.e. vg vd	**vg**	**vd**			**f**		
Leucémie splénique..... Homme, 39 ans		vg	vd	og f.p.g.	od f.p.g.	**f**	**r**	
Cancer du col utérin..... Femme, 55 ans		vg tr.	vd tr.	og tr.	od tr.	**f**	**r**	
Cancer de la vésicule biliaire..... Emphysème pulmonaire. Femme	T.s.e. vd	vg tr.	**vd**	og f.p g.	od tr.	**f**	**r**	

DIVERS

Brûlures généralisées.....		vg	vd	og f.p.g.	od f.p.g.			
Ictère intense, cancer du Pancréas		vg	vd					
Diabète, rétrécis. des 2 coronaires Femme, 61 ans	T.s.e vg, vd	**vg**	**vd**	**og**	**od**	**f**	**r**	

TABLE DES MATIÈRES

Chapitre premier. — Définition. 7

Chapitre II. — Procédés d'étude..... 17

1° Examen macroscopique..... 17

2° Examen microscopique..... 20

3° Examen chimique 23

Chapitre III. — Anatomie pathologique..... 33

I. — *Lésions macroscopiques*..... .. 34

A. Cœurs avec tacheté sous-endocardique.... 35

1° Historique..... 35

2° Description..... 43

3° Localisation 50

4° Etat du cœur présentant le tacheté sous-endocardique 61

5° Valeur et signification..... 64

B. Cœurs sans tacheté sous-endocardique.... 66

II.— *Lésions microscopiques*..... 70

1° Dégénérescence graisseuse avec répartition en ilots des lésions..... 70

2° Dégénérescence graisseuse diffuse..... 77

3° Lésions cellulaires..... 78
4° Répartition des lésions dans les cavités cardiaques..... 92
5° Rapports entre les deux modes de répartition des lésions graisseuses : en îlots et diffus..... 95
6° Explication du tacheté sous-endocardique et du mode de répartition « en îlots » des lésions..... 100
III. — *Lésions concomitantes*..... 110

Chapitre IV. — Etiologie..... 112
I. — *Affections du cœur*..... 113
1° Troubles de la circulation des artères coronaires..... 114
2° Surcharge adipeuse du cœur..... 118
3° Péricardite..... 120
4° Myocardite..... 121
5° Lésions valvulaires chroniques..... 122
6° Endocardites infectieuses..... 125
7° Hypertrophies du cœur..... 127
II. — *Maladies infectieuses aiguës*..... 128
III. — *Cachexies. Anémies*..... 132
IV. — *Reproduction expérimentale*..... 136

Chapitre V. — Symptômes..... 140

Chapitre VI. — Pathogénie..... 153

Conclusions..... 173

Observations..... 177

79.068. — Imp. P. Legendre et Cie (Anc. Maison A. Waltener), Lyon

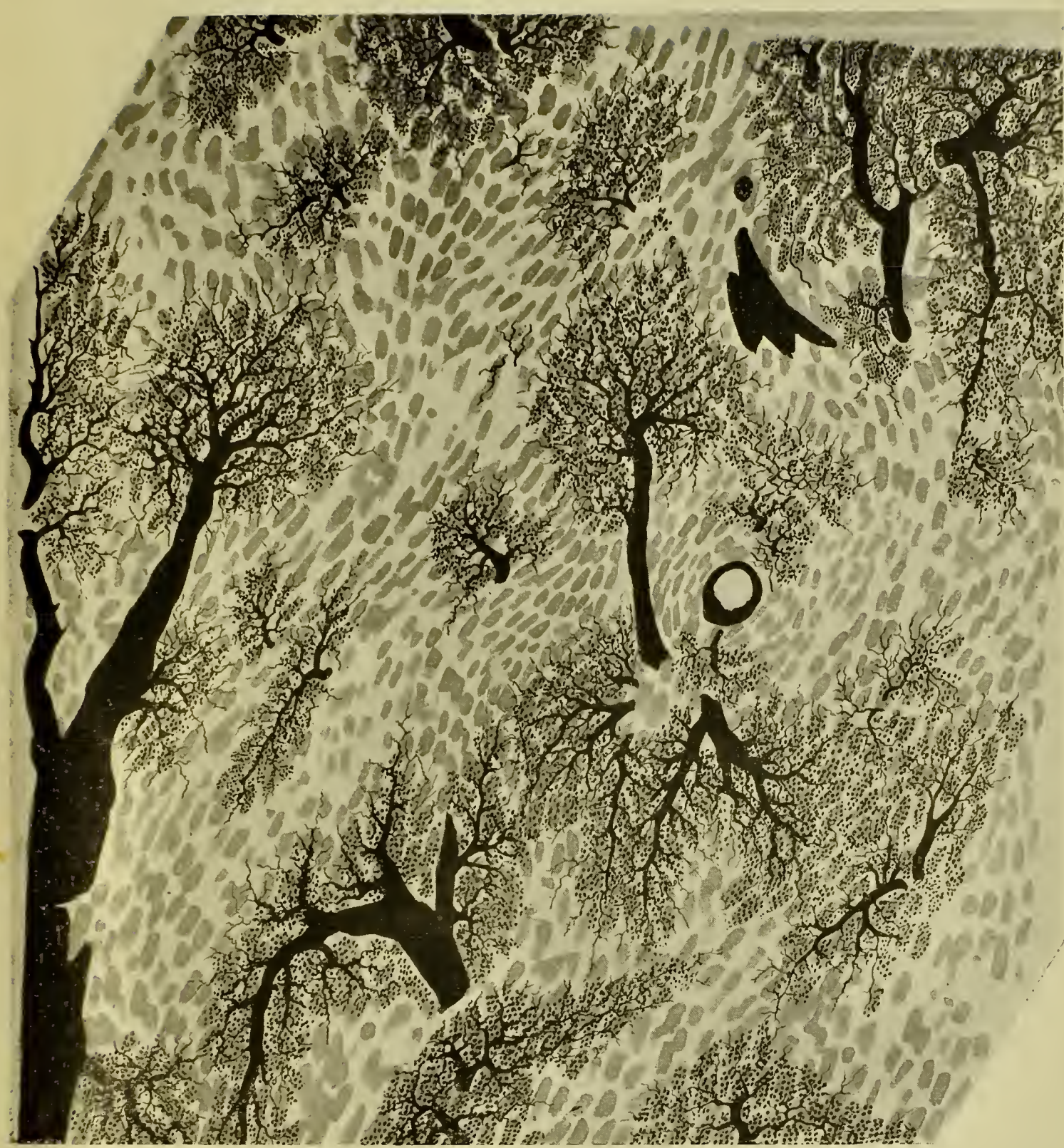

Cette figure représente la coupe d'un myocarde atteint de dégénérescence graisseuse en ilots, injecté avec une masse à la gélatine et au bleu de Prusse par la veine coronaire, et fixé au liquide de Flemming.

Les radicules veineuses se détachent en arborisations noires et les fibres myocardiques graisseuses se distinguent des fibres saines par les granulations noires qu'elles contiennent.

Il est facile ainsi de juger de la superposition exacte des ilots graisseux et du territoire des radicules veineuses.